Aus der Kieler chirurgischen Universitätsklinik.

# Beitrag zur Casuistik

## der Lehre von den

# Sehnentransplantationen.

## Zusammenstellung der von 1899—1905 in der Kieler chirurgischen Klinik operierten Fälle.

---

## Inaugural-Dissertation

zur Erlangung der Doktorwürde

**der medizinischen Fakultät**

der Kgl. Christian - Albrechts - Universität zu Kiel

vorgelegt von

**W. Mahlcke**

Approb. Arzt

---

Kiel 1905

Druck von Hermann Krause.

Faulstrasse 9.

Aus der Kieler chirurgischen Universitätsklinik.

# Beitrag zur Casuistik

## der Lehre von den

# Sehnentransplantationen.

## Zusammenstellung der von 1899—1905 in der Kieler chirurgischen Klinik operierten Fälle.

Inaugural-Dissertation

zur Erlangung der Doktorwürde

der medizinischen Fakultät

der Kgl. Christian - Albrechts - Universität zu Kiel

vorgelegt von

**W. Mahlcke**

Approb. Arzt

Kiel 1905

Druck von Hermann Krause.

Faulstrasse 9.

No. 45.

Rektoratsjahr 1905/06.

Ref. Dr. **Helferich.**

Zum Druck genehmigt
Dr. **Hensen**,
z. Z. Dekan.

Meiner teuren Mutter

in Dankbarkeit gewidmet.

Digitized by the Internet Archive
in 2026

https://archive.org/details/IA40153718_0255

Eine der bedeutendsten Errungenschaften der orthopädischen Chirurgie in den beiden letzten Jahrzehnten ist wohl unzweifelhaft die Sehnentransplantation.

Schon Tillaux hatte 1869 und ebenso Duplay 1876 Sehnenverpflanzungen bei Sehnenverletzungen in typischer Weise vorgenommen. Hier handelte es sich stets um durch Trauma verletzte Sehnen und Muskeln.

Erst Nicoladoni führte 1880 eine Transplantation an einem pes calcaneus paralyticus aus. Der Erfolg muss ihn aber nicht befriedigt haben, da er die Methode wieder fallen liess. Da trat Drobnik, der zu seinem Vorgehen ganz selbständig gekommen war, 1893 mit einer Mitteilung über einen durch Transplantation geheilten Pes equino varus paral. hervor, und in kurzer Zeit veröffentlichte er 16 Fälle, welche alle gute Erfolge gezeitigt hatten. Zu gleicher Zeit wandten auch Phocas, Parrisch, Krynski, Lipburger, Ghillini, Forgue, Franke und Winkelmann mit mehr oder oder weniger Erfolg die Sehnenüberpflanzungen bei Lähmungen an. Bei dem Interesse, welche diese Operationen bald allgemein erregten, ist es nicht wunderbar, dass sich mit den Transplantationen bald die gesamten Chirurgen befassten.

Mit den genaueren Studien der Sehnentransplantationen wurden die Indicationen, welche ursprünglich nur für Sehnenverletzungen und schlaffe Lähmungen die Transplantationen zuliessen, ausgedehnt.

Heute gelten als Indicationen:

1. Sehnenverletzungen, welche aber meistens durch Vereinigung der durchschnittenen Sehnen geheilt werden.

2. Lähmungen im Anschluss an Poliomyelitis ant. ac., bei der ja die anfänglich über grössere Gebiete ausgebreitete Parese allmählich zurückgeht, sodass schliesslich einige Muskeln oder kleinere Muskelgruppen, bes. am Unter- und Oberschenkel, gelähmt bleiben.

3. Gemischte, spastische und paralytische Lähmung im Anschluss an cerebrale Kinderlähmung. Hier ist die Transplantation bedeutend schwieriger. Muss man doch einerseits die schlaff gelähmten Muskeln zweckmässig durch aktive Muskeln ersetzen, andererseits aber die spastisch contrahirten so dehnen oder umlagern, dass sie entweder im Verein mit den für die gelähmten eintretenden Muskeln gute Arbeit verrichten, oder aber selbst an Stelle der gelähmten treten. Dadurch kann es kommen, dass ein Muskel einer Synergistengruppe direkt zum Antagonisten gemacht werden muss, um Abgabe überschüssiger Kraft an geschwächte Muskeln zu erzielen.

4. Durch die Erfolge ermutigt, welche man bei der cerebralen Kinderlähmung eintreten sah, ging man auch daran die Folgen der congenitalen Form jener Erkrankung, der Little'schen Krankheit durch Sehnentransplantationen zu beseitigen. Man führte multiple Tenotomien und Transplantationen aus (Eulenburg und Sonnenburg), und sehr häufig wurde fast völliges Schwinden der Krämpfe beobachtet.

5. Zugleich versuchte man auch den congenitalen Klumpfuss durch die neue Operationsweise zu beeinflussen, und auch hier zeigte der Erfolg, dass die Sehnentransplantationen, richtig angewendet, Vorzügliches leistet.

6. Bruns und Heusner zogen auch die recidivierenden Flexionskontracturen infolge von Muskelerkrankungen in das Bereich der Überpflanzungsmethode.

7. Neuerdings sind zu den Indicationen noch hinzugekommen tramatische Substanzverluste von Muskel und Sehnen; so hat Helferich 1899 einen Fall mit Muskelnekrose behandelt, der später als Fall 1 der Krankengeschichten aufgeführt ist.

Ob auch die primären arthrogenen Contracturen durch Sehnentransplantationen geheilt werden können, ist wohl zweifelhaft; jedenfalls müssen erst weitere Versuche gemacht werden, bevor ein definitives Urteil darüber gefällt werden kann.

Bei all diesen Indicationen hat man aber immer erst versucht, die bestehenden Lähmungen durch elektrische Behandlung, durch Massage, Bäder, Übungen, durch Mechanotherapie zu beseitigen. Erst wenn diese Massnahmen keine Erfolge zeitigten, hat man zu den eingreifenden Sehnentransplantationen gegriffen.

Die Art und Weise, wie die Überpflanzungen vorgenommen werden, ist ebenso wie die Indicationen immer grossartiger und eingreifender geworden.

Nicoladoni, dem man mit Recht die ersten zielbewussten Operationen dieser Art zur Beseitigung einer Pes planus paralyticus zuschreibt, verfuhr so, dass er die Achillessehne durchtrennte und sie platt an die ebenfalls durchtrennte, gelähmte Peronäalmuskulatur anheftete. Wie gesagt, geriet dieses Verfahren halb und halb in Vergessenheit. Drobnik verfuhr so, dass er entweder die Sehne des gesunden Muskels durchtrennte und das centrale Ende an den kranken anheftete, oder er durchtrennte die Sehnen vom gesunden und kranken Muskel und vereinigte das centrale Ende vom gesunden mit dem peripheren Sehnenende des kranken Muskels. Hoffa spaltete später in komplizierteren Fällen die gesunden Sehnen und überpflanzte einen Teil auf das Periost, so neue Sehnenansätze schaffend. Zur Besserung der Funktion spaltete er auch die Muskeln, in der Annahme, dass der abgespaltene Muskelteil eine grössere funktionelle Selbständigkeit erlangen werde, als wenn nur die Sehne gespalten würde. Die späteren Resultate aber haben, wie a priori anzunehmen war, gezeigt, dass die Voraussetzung falsch war. Es lag nahe in einzelnen Fällen von einer Sehnenspaltung abzusehen und statt dessen die ganze Sehne (ungeteilt) an eine andere Stelle einzupflanzen, ihr also einen anderen Ansatz zu geben, um die einseitige Wirkung des betreffenden noch aktionstüch-

tigen Muskels so abzuändern, dass trotz des fehlenden Antagonisten eine mehr normale Funktion erreicht wurde. So hat Helferich zuerst in einem Fall von spinaler Kinderlähmung den Tib. ant. in toto vom os naviculare abgetrennt und in eine Knochenkerbe des os. cuboïd. eingepflanzt (veröffentlicht in der Dissertation von Winkler, Greifswald „Ein Beitrag zur Statistik der Sehnenüberpflanzungen bei Nervenlähmungen“ 1898). Dieses Verfahren ist selbständig auch von dem Münchener Orthopäden Lange angewendet und in vielen Arbeiten gewürdigt, auch als Lange'sche Operation beschrieben.

Im wesentlichen sind es fünf Methoden der Transplantationen, die heute geübt werden:

1) Durchschneiden der Sehne eines aktiven, Einpflanzen des centralen Endes in die Sehne des passiven Muskels, oder Durchschneiden beider Sehnen und Vernähen des centralen aktiven und peripheren passiven Endes.

2) Einfaches Aneinandernähen der Sehnen eines aktiven und passiven Muskels.

3) Durchschneiden der Sehne des passiven, Einpflanzen des peripheren Endes in die Sehne eines aktiven Muskels möglichst central. (Aufsteigende Tr. nach Vulpius, passive Tr. nach Hoffa).

4) Abspalten eines Sehnenteils von einem funktionierenden Muskel und Übertragen des freien Teils auf die Sehne des passiven Muskels nach Stellungskorrektur. (Absteigende Tr. nach Vulpius, aktive nach Hoffa.)

5) Periostale (Hoffa) und subperiostale Transplantation (Helferich, Lange). Die letztere Methode hat einmal den Vorzug, dass eine Nachdehnung der aktiven Sehne, welche bei den anderen Methoden mehr oder weniger eintritt, fast ganz fortfällt; ferner lässt sie vollkommen eine freie Wahl des neuen Insertionspunktes zu.

In der Kieler Klinik wurden grosse Hautschnitte als besonders zweckmässig gefunden. Man gewinnt einen guten Überblick über die topographischen Verhältnisse, und kann sich zugleich durch Autopsie von dem wirklichen Zustand der Muskeln überzeugen, da ja ein gesunder Muskel dunkel-

rot, ein geschwächter, welcher nach der Operation noch wieder funktionstüchtig werden kann, rosarot und ein gelähmter, atrophischer verfettet, wachsgelb aussieht. Oft kann man mit einer Hautwunde auskommen. Bisweilen aber ist es nötig 2, 3, ja nóch mehr Hautschnitte anzulegen, um die Sehnen, die man subfascial von einer Wunde in die andere zieht, an ihren Bestimmungsort zu bringen. Helferich ist am Unterschenkel sogar durch die Membrana interossea hindurchgegangen, um die Beugemuskeln funktionell zu Streckmuskeln zu machen.

Tenotomien, Sehnenverlängerungen und -verkürzungen müssen häufig als Hülfs- oder einleitende Operationen ausgeführt werden. Nach der Operation ist ein fixierender Verband, der in der Regel 3—4 Wochen liegen bleibt, unbedingt erforderlich, damit die neuen Verbindungen die nötige Stärke erlangen. Durch zu frühzeitige Abnahme des Verbandes kann der ganze Erfolg der eingreifenden Operation in Frage gestellt werden, ja statt Nutzen kann Schaden gebracht worden sein, da die verlagerten Sehnen weder ihre neue noch ihre alte Pflicht zu erfüllen vermögen. Häufig ist ein Erfolg unmittelbar nach der Verbandabnahme zu bemerken, ebenso oft wird er aber vermisst, besonders nach Spaltung von Sehnen, und hier weiter zu helfen ist die Aufgabe der Nachbehandlung; hier muss durch passive Bewegung, elektrische Behandlung, Bäder, Massage und Mechanotherapie dahin gewirkt werden, die abgespaltenen Teile zu selbständiger Funktion zu bringen, gewissermassen eine Umlagerung der Innervationscentren im Grosshirn für die einzelnen Muskelteile herbeizuführen. Bei Umlagerung ganzer Muskeln ist insofern die Nachbehandlung einfacher, als ein ganzer Muskel vorhanden ist, der dieselben Centren behält, und durch seine Funktion nur andere Wirkung hervorbringt; hier braucht das betreffende Individuum nur zu lernen, wie es den übertragenen Muskel anwenden muss.

Mir möge es vergönnt sein durch eine Zusammenstellung der in der Kieler chirurgischen Universitätsklinik

operierten Fälle einen Beitrag zur weiteren Klärung der Sehnentransplantationen zu liefern.

In den Jahren 1899—1905 wurden insgesamt 30 Fälle, welche sich für die Transplantation eigneten, behandelt; von diesen Transplantationen sind 2 an der oberen Extremität, 28 an der unteren Extremität ausgeführt, und zwar am Knie die Überpflanzung von Biceps und Semitendinosus 5 mal, von Semitendinosus allein 2 mal, von Sartorius 2 mal von Tens. fasc. lat. 1 mal.

Am Fuss wurde die Sehne des Tib. ant. 6 mal, die des Ext. hall. long. 12 mal, die des Ext. digg. com. long. 5 mal, des Tib. post. 2 mal, des flex. hall. long. 4 mal, des flex. digg. com. 3 mal, des Peron. long. 1 mal, des Peron. brev. 2 mal überpflanzt.

Am Arm wurden der Ext. digg. com, Brachioradial., Ext. carp. radial. long. u. brev. je einmal überpflanzt.

36 mal wurden die Sehnen, z. T. durch Seidenzöpfe verlängert, subperiostal eingebettet.

Die Indication war 3 mal ein Trauma. In 13 Fällen waren es schlaffe Lähmungen nach Poliomyelitis ant. acut. Wegen einer spastischen Lähmung wurde keine Transplantation vorgenommen. Angeborene Lähmungen gaben 4 mal die Ursache ab, und 1 mal Lähmung nach Exstirpation eines Neurofibroms. 3 mal wurde wegen Lähmungen nach Gehirnentzündung, 1 mal nach entzündlichen Vorgängen und 1 mal nach Gelenkrheumatismus (?) operiert. Bei 4 Fällen ist die Ursache der Lähmungen nicht klar.

Von diesen 30 Fällen konnten 9 nicht nachuntersucht werden, weil die Patienten teils nicht aufzufinden waren, teils der Aufforderung zur Nachuntersuchung nicht nachkamen.

Fall 1.

3. VII. 01. Anamnese: A. S., Arbeiter, 26 Jahre, fiel in eine Grasmähmaschine und zog sich dabei eine tiefe Wunde des linken Vorderarmrückens zu.

Status: Am linken Vorderarm zeigt sich dorsal eine 10 cm lange, klaffende Wunde zwischen mittlerem und

unterem Drittel schräg von oben medial nach unten lateral; der Wundgrund ist mit graubraunen Massen bedeckt. In der Wunde ist der Sehnenstumpf des m. ext. carp. uln. sichtbar. Der kleine Finger ist gebeugt und lässt sich aktiv nicht strecken; der 4. Finger ist gebeugt, kann aber aktiv gestreckt werden; die übrigen Finger zeigen keinen besonderen Befund.

15. VII. Nachdem sich die Wunde unter feuchtem Verbande gereinigt hatte, wurde zur Operation geschritten. Die Wundränder werden umschnitten und mobilisiert, die durchschnittenen Sehnen aufgesucht. Der distale Sehnenstumpf des m. ext. carp. uln. wird durch Catgutschlingen fixiert, der weithin nekrotische proximale Stumpf bis an den Übergang in den Muskel abgetragen. Darauf wird der m. ext. digg. min. freigelegt. Da die Vereinigung der Stümpfe bei überextendiertem Finger nicht gelingt, wird der distale Stumpf mit der Sehne des ext. digg. com., der proximale Stumpf mit demBauch desselben und des m. ext. carp. rad. vernäht. Nach der Hautnaht wird ein Drahtschienenverband mit Hyperextension der Finger angelegt.

25. VII. Beim Verbandwechsel zeigt sich, dass die Nähte zum Teil durchgeschnitten haben; der Verband wird wieder angelegt.

1. VIII. Da die Wunde bis auf 2 granulierende Stellen geschlossen ist, bleibt der Verband fort. Es wird mit Fingerbewegungen begonnen.

8. VIII. Die Beweglichkeit hat sich gebessert.

24. VIII. Die Wunde ist ganz geschlossen. Durch medico-mechanische Übungen, Massage und Baden des Vorderarmes nimmt die Beweglichkeit der Finger stetig zu.

19. IX. Entlassungsbefund: An der Aussenseite des linken Vorderarmes befindet sich eine T-förmige derbe, eingezogene Narbe, welche mit der Unterlage grösstenteils verwachsen ist. Die Muskulatur des Vorderarms und der Hand sind etwas schlaffer als rechts; die Supination ist leicht beschränkt, die Pronation ist gut ausführbar. Links ist die Dorsalflexion verringert gegen rechts, ebenso die Ad- und Abduktion. Die rohe Kraft ist deutlich

herabgesetzt. Daumen, Zeige- und Mittelfinger sind passiv völlig, aktiv nicht ganz flectierbar. Die Fingerspitzen können noch nicht die Handfläche berühren. Der Ringfinger kann nur um 30° gebeugt werden, aktiv und passiv. Am kleinen Finger ist aktive Beugung und Streckung sehr gering, passiv in grösserem Masse möglich.

Patient wird als gebessert entlassen.

30. VII. 05. Die Operation hat offenbar den gewünschten Erfolg gehabt, da Patient ohne Beschwerden selbst alle schweren landwirtschaftlichen Arbeiten ausführen kann.

Patient konnte nicht nachuntersucht werden, weil er sich nicht einstellte.

Fall 2.

10. IX. 01. Anamnese: P. B., 3¼ Jahr alt, fiel vor 1 Jahre und behielt infolge innerer Fussverletzung eine Lähmung zurück.

13. IX. Status. Linkes Bein ist leicht atrophisch; die Muskel und Knochen sind dünner als rechts. Der linke Oberschenkel ist 1 cm, ebenso der Unterschenkel kürzer als rechts. Auch der linke Fuss ist um 1 cm kürzer und zarter gebaut als der rechte, wird leicht supiniert und in geringer Varusstellung gehalten; der vordere Teil des Fusses ist adduciert. Die Zehen sind plantar flectiert, können zwar passiv dorsal flectiert werden, schnellen aber sofort in Plantarflexion zurück. Der Fuss kann passiv in normale Stellung gebracht werden.

Aktiv tätig sind mm. tib. ant. und flexores. Gelähmt: mm. ext. hall. long., ext. digg. long. et brev., mm. peron. long. et brev.

24. IX. Bei der Operation wird der m. tib. ant. längsgespalten; die laterale Hälfte wird mit seiner Knorpelinsertion abgelöst, unter die übrigen Extensoren hindurch zum os. cuboïd. gezogen und hier in eine Periostknochenkerbe mittels starker Seidenfäden eingepflanzt.

3. X. Die Wunden verheilen reaktionslos.

16. X. Patient wird mit Gipsverband entlassen.

Fall 3.

27. IX. 02. Anamnese: M. D., 6 Jahre alt, hat vor $2^1/_2$ Jahren eine Gehirnerschütterung überstanden, nach der eine Lähmung des linken Fusses zurückblieb.

Status. Das linke Bein ist atrophisch und verkürzt. Der linke Fuss steht in leichter Spitzfussstellung; bei aufruhender linken Sohle ist das linke Knie leicht recurviert. Das rechte Knie ist leicht flectiert, der rechte Fuss in mässiger Valgoplanusstellung. Bei gestrecktem rechtem Knie steht die spin. oss. il. dext. 2 fingerbreit höher als links; dem entspricht eine links-konvexe Lumbodorsalskoliose und mässige Lendenlordose.

Der linke Fuss steht in Spitzfussstellung (130 °). Passive Dorsalflexion ist bis 100°, aktive Plantarflexion bis 130°, Inflexion bis zur Geraden mit dem Unterschenkel aktive Dorsalflexion nicht möglich.

Erhalten sind m. tib. post. u. mm. peron., gelähmt sind m. tib. ant. und die Extensoren. Die Sensibilität ist normal. Beim Gehen hängt die linke Fussspitze nach abwärts. Um die Schwäche des m. quadriceps aufzuheben, wird das linke Knie recurviert. Die elektrische Untersuchung ergiebt einen analogen Befund.

29. IX. Operation. Die Achillessehne wird tenotomiert. Der Tib. post. wird am Ansatz abgelöst und hinter der Tibia hervorgezogen. Ein Dorsalschnitt legt den Tib. ant. u. os cuneïforme I frei. Nun wird die Sehne des Tib. post. durch die Scheide des Tib. ant. zum os cuneïf. I geleitet und in einem Knochenspalt durch Seidennähte fixiert. Es folgt Ablösung des Peron. brev. vom Metatarsr V, Freilegung der Sehne oberhalb des Malleol. lat., Durchleitung unter das lig. cruciatum und Fixierung der Sehne in einem Spalt des Metatars V.

12. X. Die Wunde am Fussrand ist geplatzt.

4. XI. Es besteht kein Spitzfuss mehr; Dorsalflexion ist bis 90° möglich; der Fuss steht gerade.

21. VIII. 05. Nachuntersuchung: Der linke Fuss steht in ganz geringer Valgusstellung, wird leicht auswärts gestellt, mit der ganzen Sohle aufgesetzt und etwas

weniger gut als der rechte abgewickelt. Beide überpflanzte Sehnen wirken gut; jedoch ist nur eine geringe aktive Dorsalflexion (bis 65°) möglich, wohl aber wird der Fuss in rechtwinkliger Dorsalflexion festgehalten; Dorsal- u. Plantarflexion werden schlecht von einander getrennt. Die Plantarflexion ist links und rechts gleich. Es ist also funktionell etwas erreicht; hauptsächlich sind aber die Form des Fusses und damit die statischen Verhältnisse günstig beeinflusst.

Fall 4.

3. X. 02. Anamnese: W. S., 10 Jahre alt, hat vor 3½ Jahren angeblich eine Entzündung an der Fibula gehabt; er wurde damals in Dortmund operiert, und es wurden Teile der Fibula entfernt. Als Patient wieder aufstand, konnte er den Fuss nicht mehr dorsal flektieren; er erhielt eine Schiene, Einlage und elastischen Zug an der Fussspitze.

Status: Der linke Oberschenkel ist etwas atrophisch, es fehlt links das Fibulaköpfchen, Narbe. Die Sensibilität ist am Fussrücken etwas herabgesetzt. Der linke Fuss steht gewöhnlich in starker Spitzfussstellung (145°). Aktive Dorsalflexion ist nicht, passive bis 90° möglich; aktiv sind nur starke Adduktions- und geringe Abduktionsbewegungen möglich. Die Zehenbeweglichkeit ist normal. Erhalten sind mm. tib. post. peron. long. et brev. und flexores, gelähmt die langen Extensoren und m. tib. ant. Elektrische Reaktion ist weder am Nerven noch Muskeln zu erhalten; prompt reagieren Tib. post., peronaei und die Flexoren.

4. X. Operation. Nach entsprechendem Hautschnitt wird der Tib. post. halbiert, die eine Hälfte abgelöst, mit Seidenfäden armiert, durch die Scheide des Tib. ant. unter das lig. cruciat. hindurch gezogen und in einen Knochenspalt des os cuneïforme I eingepflanzt.

25. X. Die Heilung ist per primam intentionem erfolgt. Der Fuss wird durch elastischen Zug in Dorsalflexion und Pronation gestellt.

24. XI. Die Dorsalflexion ist activ noch = 0, passiv sehr ausgiebig. Pat. wird mit Schienenschuh mit Plattfuss-

einlage und Gummizug, wodurch der Fuss dorsalflectiert wird, entlassen.

24. VII. 05. Nachuntersuchung. Der Knabe geht jetzt mit einem Schienschuh sehr gut, oft stundenlang ohne Ermüdung, und fährt ohne Beschwerden Rad. Der transplantierte halbe m. tib. post. funktioniert gut, die Supination ist kräftig (10—15°), aber die Extension ist noch nicht möglich; es ist ja auch keine entsprechende Transplantation vorgenommen worden. Eine weitere Verbesserung der Fnnktion durch eine abermalige Sehnenoperation wird zur Zeit vom Vater nicht für notwendig erachtet.

Fall 5.

23. IV. 99. Anamnese. H. S., 8 J. alt, hatte im 4. Jahre eine fieberhafte Erkrankung, nach welcher eine Lähmung des rechten Beines zurückblieb.

Status: Der rechte Unterschenkel ist ca. 1 cm kürzer als der linke und stark atrophisch. Der m. vast. dext. ist etwas weniger kräftig als der linke, reagiert aber. Der rechte Fuss steht in ausgesprochener Valgusstellung; active Adduction ist nicht möglich.

Auf elektrischen Reiz reagieren nicht: m. gastrocnemius, soleus, tib. ant. et post., flexores;

Es reagieren: Extensores u. peron. long. et brev.

25. IV. Operation. Ein Hautschnitt am Fussrücken legt den ext. hall. long. frei; dieser Muskel wird durchschnitten und sein centrales Ende mit dem Tib. ant., sein peripheres mit dem Ext. digg. com. vernäht.

Ein Gipsverband fixiert den Fuss in normaler Stellung.

20. V. Die Heilung ist per prim. intent. erfolgt. Entlassung in Gipsverband.

20. VI. Der Verband wird abgenommen.

Der m. ext. hall. funktioniert. Beim Gehen ohne Verband tritt leichte Valgusstellung ein.

Im Apparat können durch Adduktion und Supination 3 ℔ gehoben werden.

17. VII. Pat. bekommt gegen den Pes valgus einen Schienenschuh.

25. VIII. 1905. Nachuntersuchung. Der rechte Fuss ist gegenüber dem linken etwas zurückgeblieben (R = 20 cm, L = 24 cm). Rechts besteht noch immer ein pes valgus, der durch Muskelaction ausgeglichen werden kann. Wenn Pat. steht, steht er auf seinem äusseren Fussrand, Hacke und Grosszehenballen mit gut entwickeltem Fussgewölbe. Diese Haltung behält er auch, wenn er sich auf den rechten Fuss stellt; dagegen sieht man im Gehen jedesmal beim Abwickeln des Fusses eine Valgusstellung entstehen; selbst wenn der Fuss gut angesetzt wird, knickt er doch in Valgusstellung um. Dies beweist eine starke Schwielenbildung am inneren Knöchel, herrührend von dem Stiefeldruck. Der überpflanzte Muskel vermag nur den Fuss in Mittelstellung zu bringen, nicht zu supinieren, die Pronatoren überwiegen stark. Der erzielte Erfolg ist also relativ gering.

Fall 6.

6. VIII. 99. Anamnese. J. R., 8 Jahre alt, war schon vom 12. VIII. — 16. IX. 97. in der hiesigen chirurg. Klinik behandelt wegen eines Pes calcaneo - valgus, der sich nach spinaler Kinderlähmung eingestellt hatte. Es war damals die Tenotomie der Achillessehne mit nachfolgender Stellungscorrektur bis zur Supination ausgeführt. Pat. war mit einem entsprechenden Stiefel (Tag und Nacht zu tragen) entlassen, es stellte sich aber trotzdem zunehmende Behinderung beim Gehen ein.

7. VIII. 99. Status. Der Knabe geht mit rechts beinahe starrem Knie, dabei wackelt das Fussgelenk. Es wird der äussere Fussrand aufgesetzt. Der rechte Fuss ist stark extendiert und supiniert, die Fusssohle stark eleviert, der Calcaneus stark prominent.

Wirksame Muskeln sind tib. ant. (Dorsalflex. und starke Sup.), weniger wirksam, aber vorhanden mm. ext. digg. long. et hall. long, fraglich, wahrscheinlich vorhanden m. tib. post. und Wadenmuskeln, da schwache Plantarflexion da ist, fraglich, wahrscheinlich fehlend, flex. hall. et digg. long., ganz fehlend mm peron. Auf elektrischen Reiz reagiert gut m. tib. ant., weniger gut mm. digg. long.

et hall. long., schlecht m. tib. post. Die übrigen Muskeln sind nicht erregbar.

12. VIII. Operation. Durch einen Querschnitt über den Fussrücken werden die Sehne des Tib. ant. und das os cuboïd. freigelegt. Zur Herstellung der Pronation wird die Sehne der Länge nach in Stärke von $^1/_3 : ^2/_3$ gespalten; der letztere Teil wird durchtrennt, hoch oben isoliert, dann nach dem äusseren Fussrand gebracht und hier auf dem os cuboid. so befestigt, dass mit dem Meissel eine Knochenscheibe abgehoben und darunter die Sehne mit 2 Silberdraht- und einigen Catgutnähten befestigt wird. Eine Seidennaht schliesst die Hautwunde. Ein Schienenverband fixiert den Fuss.

29. VIII. Heilung erfolgt per prim. intent. Die Hautnähte werden entfernt und ein Gipsverband angelegt, mit welchem der Pat. entlassen wird, um nach 6 Wochen eventl. zur Verlagerung der Achillessehne wiederzukommen.

5. VI. 00. Revision. Die Verlagerung der Achillessehne ist nicht ausgeführt, sondern nur ein Schienenschuh angelegt worden. Der verlagerte Sehnenteil des Tib. ant. ist bei der Hebung gut zu fühlen, ist aber bedeutend schwächer als der zurückgelassene Teil. Beide Hälften wirken gleichzeitig als Heber des Fusses. Eine Pronation ist nicht zu erkennen, dagegen ist die früher bestehende starke Supination nicht stärker geworden. Der Fuss wird unter mässiger Supinationsstellung gut aufgesetzt und bewegt.

27. VII. 05. Nachuntersuchung. Das r. Bein ist verkürzt und zeigt eine Contractur im Kniegelenk um ca. 10°.

| | | | |
|---|---|---|---|
| Länge der Oberschenkel beträgt | R 36, | L 40, | cm |
| „ „ Unterschenkel „ | R 31, | L 32,5 | „ |
| „ „ Füsse „ | R 20,5, | L 22,5 | „ |

Der rechte Fuss ist etwas Hohlfuss, beim Gehen wird am stärksten die Hacke gebraucht. Beim Auftreten wird aber auch der äussere Fussrand mit aufgesetzt. Von den Zehenextensoren wirkt nur Ext. hall. schwach. Der überpflanzte Teil des Tib. ant. hält als Zügel ganz gut den Fuss

in Mittelstellung fest, kann aber nicht isoliert kontrahiert werden. Pro- oder Supination ist nicht möglich.

Pat. trägt eine Unterschenkelschiene mit elastischem Zug an der Wade. Die Schiene befindet sich im Stiefel.

Fall 7.

10. III. 99. Anamnese. Bei H. K., 5 Jahre alt, ist seit 2-3 Jahren ohne besondere Ursache der rechte Unterschenkel gelähmt; es ist als Ursache wohl spinale Kinderlähmung anzusehen.

Status: Das rechte Bein ist schwächer und 1 cm kürzer als das linke. Der rechte Fuss ist mässig stark abduciert. Pat. tritt mit dem inneren Fussrand auf.

Aktiv ist bei Abduktion eine kräftige Dorsalflexion möglich, die Pronation ist gut, die Supination nur in geringem Grade durch den Tib. ant. möglich. Der Fuss kann nicht über die Mittellinie hinaus medianwärts geführt werden. Die Plantarflexion ist mässig kräftig. Passiv ist eine Dorsalflexion um 45° möglich.

Der Supination ist rechts und links gleich, Pronation rechts vermehrt.

Auf elektrischen Reiz reagieren beide Tibiales nicht.

12. III. Operation: Ein Längsschnitt auf dem Fussrücken legt die Sehne des Ext. hall. long frei. Die Sehne wird durchtrennt, das centrale Ende mit der Sehne des tib. ant., das periphere mit dem Ext. digg. com. vernäht. Durch einen Schnitt unter dem medialen Malleolus werden die Sehnen des Tib. post. und flex. digg. com. freigelegt und miteinander ohne Durchtrennung vernäht. Ein Gipsverband fixiert den Fuss.

24. III. Die Wunden sind gut verheilt.

12. IV. Der Fuss funktioniert normal; das Kind darf ihn ansetzen.

13. V. Die Adduktion ist bei elektrischer Reizung noch nicht deutlich ausgesprochen. Der Fuss steht ohne Verband noch leicht in Abduktion.

24. VII. 05. Nachuntersuchung. Die Funktion ist sehr gut, es besteht kaum ein Unterschied zwischen

beiden Füssen. Seit 2 Jahren trägt der Junge keinen Schnürstiefel mehr, nur einen einfachen Schnürschuh, er geht, läuft und springt vorzüglich, ohne jegliche Beschwerden.

Rechts besteht jedoch ein Hohlfuss, es wird der laterale Fussrand nicht aufgesetzt, sondern nur die beiden Zehenballen und der Fersenhöcker.

Die Dorsalflexion ist beschränkt (5-10°), nicht die Plantarflexion. Die Supination ist aktiv etwas beschränkt passiv nicht. Die Pronation ist normal.

Der rechte Fuss ist etwas verkürzt (19,5 gegen 21, l.) Wadenumfang rechts 21, links 23,5 cm.

Fall 8.

25. IV. 00. Anamnese: Bei K. E., 3 Jahre alt, soll angeblich ohne Erkrankung im 1. Lebensjahre allmählich eine Lähmung des rechten Beines entstanden sein. Auch hier wird wohl spinale Kinderlähmung vorgelegen haben.

Status. Der rechte Unterschenkel ist kürzer und schwächer als der linke. Der rechte Fuss steht in Calcaneusstellung und in ziemlich starker Abduktion; der Fussrücken kann fast dem Unterschenkel angelegt werden.

Aktiv ist die Dorsalflexion bei gleichzeitiger Abduktion und etwas Pronation sehr hochgradig. Die Plantarflexion ist gering, noch nicht bis zu einem Rechten.

Passiv kann der Fuss bis zu 1 Rechten plantar flectiert werden.

Die Supination ist normal.

Erhalten sind die Peronäi und die Zehenflexoren und -Extensoren.

Gelähmt sind die Wadenmuskeln und die Tibiales.

28. IV Erste Operation. Hinter dem Malleol. med. legt. ein 5 cm langer Längsschnitt die Achillessehne und die Sehne des flex. hall. long. frei; beide Sehnen werden isoliert. Darauf wird der Calcaneushöcker freigelegt am oberen medialen Teil, in eine schräge Kerbe die eine Hälfte des 4—5 cm lang gespaltenen flex. hall. long. nach querer Durchtrennung in diese Kerbe hineingelegt und mit Silberdraht und Catgut befestigt. Darauf werden der flex. digg.

com. u. Tib. post. durch 2 Silber- und einige Catgutnähte vereinigt. Ein Gipsverband fixiert den Fuss in Adduktion und Plantarflexion.

9. V. 00. Die Wunden sind glatt verheilt. Erneuerung des Gipsverbandes.

18. V. 00. Zweite Operation. Durch dorsalen Längsschnitt am Fuss wird der Ext. hall. long. freigelegt und quer durchtrennt; das centrale Ende wird in eine Kerbe des Keilbeins fixiert, das periphere Ende mit dem Ext. digg. com. vernäht. Gipsverband in korrigierender Stellung.

26. V. Glatte Heilung. Gipsverband in normaler Stellung. Mit diesem wird der Pat. entlassen.

27. VII. Beim Gipsverbandwechsel steht der Fuss gut. Pat. wird mit neuem Gipsverband entlassen.

Fall 9.

25. VII. 00. Anamnese: E. M., 26 Jahre alt, hat früher nach spin. Kinderlähmung Lähmung des linken Beines zurückbehalten und ist in der hies. Klinik mehrfach deswegen behandelt worden. Jetzt wird sie aufgenommen, weil der l. Fuss immer mehr in Supination tritt. Es besteht auch eine leichte Ermüdbarkeit des r. Fusses.

Status: Linkes Bein: In der Kniegegend befindet sich eine bogenförmige, sehr schmale reaktionslose Narbe; das Knie ist völlig unbeweglich. Der Quadriceps ist stark atrophisch. Der Unterschenkel ist chron. ödematös; an ihm ist vorhanden und reagiert m. ext. hall. long., es fehlen auf Reiz m. Tib. ant. u. ext. hall. brev. Am Malleol. lat. sind ebenfalls mehrere reaktionlose Narben.

Die Verkürzung des Beines beträgt 5 cm; die Zehen hängen schlaff herab, können nicht gebeugt, wohl aber gestreckt werden. Die Flexion des Beines entspricht $^1/_4$ R.

Beim Gehen steht der Fuss in starker Supination, sodass er mit dem äusseren Fussrand den Boden berührt.

Rechtes Bein: Der Oberschenkel ist stark atrophisch, bes. durch Atrophie des Quadriceps. Bei passiver Bewegung ist die Streckung im Knie um ca. 10° behindert. Am Fuss ist die Pronation etwas gesteigert, die Supination

frei. Die aktive Bewegung ist im Hüftgelenk frei. Die Streckung des Unterschenkels gegen den Oberschenkel ist = 0, die Adduktion ist frei, die Beugung kräftig. Am Fuss fehlt die Supination, sonst sind alle Bewegungen möglich.

Von den Muskeln sind gelähmt: Quadriceps, Sartorius, beide Tibiales.

Auf elektrischen Reiz reagieren nicht: die eben genannten Muskeln und der gracilis; die übrigen verhalten sich normal.

26. VII. Operation. Am r. Bein legt ein Längsschnitt in der Kniekehle die Sehne des Semitendinosus frei bis nahe zum Ansatz; die Sehne wird unten abgetrennt und 12 cm nach aufwärts isoliert. Ein Parallelschnitt vorn innen am Oberschenkel 1 Querfinger breit vom inneren Patellarrand entfernt legt den Vast. int. frei, der ganz farblos verfettet ist Dann wird am inneren Patellarrand das Periost ca. 3 cm lang eingeschnitten und abgehoben, die Ansatzsehne des vast. int. wird 4 cm nach aufwärts incidiert. Darauf wird unter stumpfem Vorgehen die Semitendinosussehne zwischen Muskel und Fascie hervorgeholt und mit Silberdraht in den Periostschlitz der Patella vernäht und versenkt und zugleich mit der Vastussehne mit Catgut verknüpft. Schluss der Wunden. Fixierender Verband.

6. VIII. Beim Verbandwechsel werden die Nähte aus den per prim. intent. geheilten Wunden entfernt.

12. VIII. Pat. wird entlassen mit immobilisierenden Gipsverband zum Schutz der Sehnennaht. Sie wird zur Weiterbehandlung wieder bestellt, aber nicht gekommen.

### Fall 10.

31. V. 01. Anamnese. A. M., 3 Jahre alt, hat eine spinale Kinderlähmung des rechten Fusses.

Status. Der rechte Unterschenkel ist bedeutend schwächer und etwa $^1/_2$-1 cm kürzer als der linke. Der rechte Fuss, etwas kürzer als der linke, steht in starker Supination. Passiv sind Pronation, Dorsal- und Plantarflexion leicht ausführbar. Bei aktiven Bewegungen spannen sich

beide Tibiales an, ganz gering die Zehenflexoren und Extensoren, minimal die Wadenmuskeln.

Rechts sind ganz gelähmt: mm. peron., überwiegend gelähmt: m. tib. ant. und post., abgeschwächt: Zehen- und Wadenmuskeln.

8. VI. Operation. Ein Längsschnitt am Fussrücken 3 cm oberhalb, 6 cm unter der Talocroralgelenklinie legt die Sehne des m. tib. ant. bis zum os naviculare frei. Diese Sehne wird der Länge nach gespalten und der laterale Teil vom os navicul. abgetrennt. Ein 2. Schnitt legt das os cuboid. frei. Die halbe Sehne des Tib. ant. wird unterhalb der Sehnen des ext. hall. long. u. ext. digg. com. long. zum os cuboid. durchgezogen und in den Knochen mit 4 Seidennähten eingepflanzt. Es folgt Sehnenscheiden- u. Hautnaht. Gipsverband.

15. VI. Da die Nähte geplatzt sind, wird eine neue Naht angelegt.

6. VII. Nach Heilung wird ein Gipsverband angelegt.

12. VII. Zur Korrektur der abnormen Stellung wird ein Pflasterzug angelegt.

3. VIII. Das Beinchen ist kräftiger geworden und wird mit der ganzen Sohle aufgesetzt; das Füsschen wird richtig abgewickelt. Trotzdem der Fuss etwas nachgezogen wird, kann das Kind ganz gut gehen.

Der Fuss steht noch in geringer Supination. Bei aktiver Bewegung ist die Dorsalflexion gut bei gleichzeitiger Mittelstellung des Fusses. Man fühlt die deutlich sich anspannende Sehne zum os cuboid. Das Kind wird ohne jeden Verband nur mit leichtem, aber festem Schnürstiefel entlassen.

Fall 11.

5. IX. 01. Anamnese: Bei A. G., 8 Jahre alt, wurde im Alter von 3 Jahren zuerst eine Verkrümmung des rechten Fusses bemerkt. Eine Verletzung oder Erkrankung soll nicht vorausgegangen sein; nur hat der Vater das Kind einmal an den Beinen emporgehoben. Es scheint, als ob hier doch wohl Poliomyelit. ant. ac. vorgelegen hat.

Befund: Rechtes Bein ist leicht atrophisch und kürzer als das linke (vom Troch. maj.-Mall. lat. l = 56 cm, r = 55 cm, Umfang der Oberschenkelmitte l = 32½ cm, r = 31½ cm, Wade l = 23 cm, r = 21 cm).

Der rechte Fuss ist kürzer, weniger entwickelt als der linke und steht in leichter Spitzfusstellung; die Dorsalflexion ist nur bis zu 90° möglich. Links ist das Fussgewölbe normal, rechts sehr stark entwickelt; die Vorderhälfte bildet mit der Hinterhälfte des Fusses einen Winkel von 130°. Die Wölbung lässt sich passiv etwas abflachen, wobei sich die Fascien und Sehnen in der Sohle anspannen, der Fuss ist leicht supiniert, bes. deutlich bei Dorsalflexion und Extension der Zehen. Die beiden Peronäi scheinen nicht zu funktionieren. Bei starker Dorsalflexion spannt sich die Achillessehne sehr stark an.

Beim Gehen wird der äussere Fussrand aufgesetzt, die Zehen dorsal flectiert und die vordere Fusshälfte adduciert.

Die elektrische Reaktion der mm. peron. von Nerv u. Muskel aus ist gleich 0.

7. IX. Operation. Unter Blutleere wird ein Schnitt 3 cm lang bis auf die Basis des os. metatars. V. vom äusseren Fussrand geführt, das Periost gespalten und in geringer Ausdehnung abgelöst. Darauf wird die Haut stumpf unterminiert bis zur Sehne des m. ext. digg. IV long.; diese selbst wird durch Hautschnitt freigelegt, freipräpariert und durchtrennt 3 cm vom vierten Metatarsophalangealgelenk. Das periphere Ende wird an die Sehne des m. ext. digg. III. long. vernäht, das centrale unter die Haut hindurch zum os metatars V. gezogen und subperiostal mit 2 Catgut- u. 1 Silbernaht fixiert. Die Wunden werden durch Fasciencatgut- und Hautzwirnnaht geschlossen. Verband.

17. IX. Nach Heilung der Hautwunden wird der Fuss in Calcaneo-valgus-Stellung eingegipst.

18. IX. In Heilung entlassen.

24. VII. 05. Nachuntersuchung: Der rechte Fuss ist immer noch hochgewölbt, mit kurzer Ferse, aber in sehr guter Funktion. Die Dorsalflexion geschieht in Mittelstellung bis zu 85°, aktive Pronation ist um 15°, Supination um 20°

leicht möglich. Der rechte Fuss ist noch kürzer als der linke; Pat. wird dadurch aber nicht gestört. In diesem Fall ist das Resultat fast vollkommen, sowohl für Funktion als für die Stellung.

Fall 12.

29. X. 01. Anamnese: A. K., 5 Jahre. Es ist nicht sicher, dass das Kind spinale Kinderlähmung gehabt hat, ist aber wahrscheinlich.

Befund: Linker Fuss: steht in starker Valgusstellung. Die vordere Fusshälfte ist stark abduciert. Pat. steht auf dem l. inneren Fussrand, der Seitenfläche des Fersenhöckers, Tub. os. navicul. und dem Grosszehenballen. Dorsalflexion und Zehenbeweglichkeit ist intakt. Bei Dorsalflexion wird die vordere Fusshälfte um 45° abduciert. Rechter Fuss steht in Equinovalgusstellung. Gelähmt ist der Tib. ant.

Rechts u. links ist die Achillessehne verkürzt.

31. X. Operation unter Blutleere. Zunächst wird die Tenotomie der Achillessehne rechts und links ausgeführt. Dann wird links das centrale Ende der durchtrennten Sehne des Ext. hall. long. in eine Kerbe des os navicul. am Ansatz des Tib. ant. eingepflanzt und mit Seidennähten fixiert; das periphere Ende wird mit dem Ext. digg. com. vernäht. Eine Fasciencatgut- und Hautzwirnnaht schliessen die Wunden. Gipsverband in korrigierender Stellung. Glatter Heilungsverlauf.

25. XI. Der rechte Fuss steht gut; der linke Fuss ist gut beweglich. Die Pronatoren überwiegen noch stark. Die Behandlung wird durch Massage, Bäder, Elektrizität und Schienenschuhe mit Einlagen fortgesetzt.

Fall 13.

27. I. 01. Anamnese: Bei P. J., 6 Jahre alt, hat sich im Anschluss an spinale Kinderlähmung ein rechtsseitiger Spitzfuss entwickelt.

Befund: Das rechte Bein ist atrophisch, die Knochen zarter und dünner als links. Am Knie besteht eine Fasciencontractur von ca. 160° und mässiges

genu valgum. Patient geht mit Krücken; dabei berührt der in extremer Spitzfusstellung befindliche rechte Fuss gerade mit der Dorsalzehenfläche den Boden. Die Ferse ist der Beugefläche des Unterschenkels stark genähert; die Achillessehne ist verkürzt. Der Vorderfuss im Chopart- und Lisfrancgelenk wenig plantar flectiert. Die flectierten Zehen sind activ nicht streckbar; bei Aufhören der Flexion schnellen sie in geringere Beugestellung zurück.

Pro- und Supination sind gleich 0.

Auf elektrischen Reiz reagieren nicht der m. tib. ant., die Extensoren und Peronäen. Quadriceps und Sartorius sind noch reizbar, aber nur bei sehr starken Strömen (A Z = K Z).

31. I. Tenotomie der Achillessehne, Redressement, Schienenverband.

15. II. Erste Operation: Ein Hautschnitt medial und hinten vom cond. med. fem. legt die Sehne des Semitendinosus frei, welche isoliert wird. Ein Schnitt legt median und oben den oberen Patellarrand frei. Von hier aus wird mit einer Kornzange die periostal abgelöste Semitendinosussehne aus dem ersten Schnitt subcutan zur Patella durchgezogen und, da sie nicht reicht, das fehlende Stück durch dicke Seidenfäden ersetzt, welche in einen Patellarspalt wie eine Sehne eingepflanzt werden; die Fäden werden zur Vorsicht noch einmal nach oben umgeschlagen und mit der Fascie vernäht. Fasciencatgut- u. Hautzwirnnaht. Verband in Streckstellung.

5. III. Nach völliger Heilung der Wunden bleibt ein Verband fort; es werden active und passive Bewegungsübungen gemacht bei Anwendung von Massage und einer Heusner'schen Streckschiene.

13. III. Es sind Widerstandsbewegungen im Sinne der Streckung möglich.

19. III. Zweite Operation. Es wird der m. flex. hall. long. in der Fussohle durch Längsschrägschnitt freigelegt, möglichst peripher durchtrennt, der m. flex. digg. com. an der Teilungsstelle durchschnitten und von der Caro quadrata abgetrennt. Ein zweiter Schnitt legt die beiden

Sehnen hinter und über dem malleol. int. frei. Die Sehnen werden hier herausgezogen. Nach Freilegung der Basis metatars. I an der medialen Seite wird die Sehne des flex. digg. com. long. mit Listerzängelchen unter der Fascie hinter dem malleol. int. in die letzte Wunde gezogen und in einen Spalt des Metatars I. mit 3 Seiden-Knopfnähten fixiert. Nach Freilegung des os cuboïd. und Anlegen einer Kerbe in demselben wird von hier aus stumpf ein Weg durch das Spat. inteross. gebahnt, um die Sehne des m. flex. hall. long. nach vorn ziehen und am os cuboïd. befestigen zu können. Nach der Tenotomie der Achillessehne wird die Sohlenwunde, die hintere und vordere Unterschenkelwunde geschlossen und nun die Sehne des flex. hall. long. in den Spalt des os cuboïd. durch 3 Seidennähte fixiert. Schluss der letzten Wunde. Gipsverband.

5. IV. Der Oberschenkel wird täglich massiert.

15. IV. Pat. geht angefasst mit Heusner'scher federnder Schiene.

20. IV. Pat. kann ohne Stütze mit Schiene gehen.

15. V. Entlassungsbefund: Pat. geht mit Gehapparat befriedigend. Active Bewegungen im Knie sind nur angedeutet; man fühlt die überpflanzten Sehnen oberhalb der Patella sich deutlich anspannen, doch vermag Pat. bei hängendem Unterschenkel denselben nicht durch Muskelzug zu strecken. Am Fuss ist geringe Beweglichkeit vorhanden, aber keine Dorsalflexion; die Sehnen sind gut zu fühlen.

20. VII. 05. Nachuntersuchung: Die Funktion des Fusses ist fast = 0; eine Dorsalflexion ist von der Ruhestellung aus nicht möglich. Pat. flectiert zuerst plantar und lässt dann den Fuss zurückschnappen. Bei passiver Bewegung fühlt man die Sehnen des neuen Tib. ant. u. peron. III. sich anspannen; sie funktionieren aktiv nicht.

Die Quadricepsfunktion der transplantierten Beuger hat sich deutlich gebessert; Pat. kann den hängenden Unterschenkel um 5-10° im Sinne der Streckung bewegen und so festhalten; dabei ist die Anspannung der Sehnen deutlich zu fühlen. Wenn auch die überpflanzten Muskeln funktionell nur in beschränktem Grade wirksam sind, so be-

seitigen sie doch ganz die Stellungsanomalien und ermöglichen dadurch freie Bewegung im Apparat.

Fall 14.

4. VI. 02. Anamnese: M. D., 8 Jahre alt, hat ein Pes equino varus d., equinovalg. s. paralyt. Die Anomalie soll nicht angeboren, sondern ganz allmählich entstanden sein, ohne dass Schmerzen dagewesen sind, oder Patient im Laufen gehindert gewesen wäre.

Befund: Rechter Fuss steht in starker Equinovarusstellung, vor dem Malleol. ext. springt der Calcaneus stark vor. Im Chopartgelenk besteht starke Volarflexion und Abduktion. Von den Muskeln zeigen gute Funktion der Tib. ant. und die Zehenextensoren. Es fehlen aktiv und bei elektrischem Reiz die Peronäen. Die Zehen, besonders die Grosszehe, stehen gewöhnlich in starker Hyperextension. Wird die Equinusstellung durch Druck gegen den Zehenballen z. T. ausgeglichen, so wird die Hyperextension geringer, bei Dorsalflexion stärker. Der linke Fuss steht in Equinovarusstellung. Es fehlt der Tib. ant., wofür vicariirend der Ext. hall. long. eintritt, wodurch der Hallux fast subluxiert wird. Die Peronäen sind voll funktionsfähig.

An beiden Füssen lässt sich die Equinusstellung nicht bis zu 1 R. ausgleichen. Beim Gehen tritt Patient mit den Metatarsalköpfchen auf.

7 VI. Tenotomie beider Achillessehnen, Schienenverband.

18. VI. Operation. Rechts: Durch einen Querschnitt über den unteren Teil der Sehne des Ext. hall. bis zur Strecksehne der 2. Zehe, wird die Sehne des Ext. hall. 1 cm über dem Metatarsalphalangealgelenk freigelegt, aus der Sehnenscheide herausgehoben, durchschnitten und die Enden mit Seidenfäden armiert. Das periphere Ende wird unter den Gefässen zur Sehne der 2. Zehe gezogen und daran fixiert. Nun wird die Sehne des Ext. hall. long. über dem lig. cruciat. freigelegt, herausgezogen und in einen Knochenspalt der durch schräg nach vorn gehenden Schnitt

freigelegten Tuberosit. metatars. V nach subcutanem Durchziehen mittels Listerzangen durch Seidennähte fixiert. Nach Naht der Wunden Gipsverband in möglichster Pronation.

Links: In analoger Weise wird ein Tib. ant. aus der Sehne des Ext. hall. long., welche an der Basis des Metatars. I. in einen Knochenspalt versenkt wird, geschaffen. Gipsverband in Supination.

2. VII. Glatter Heilungsverlauf. Beiderseits funktionieren die neuen Sehnen gut, besonders links. Neuer Tib. links und Pronator rechts sind bei der Funktion als gespannte Stränge zu fühlen. Rechts ist die Dorsalflexion wegen des knöchernen Widerstandes nur bis zu 1 R. möglich.

25. VII. Patient wird mit Schnürstiefeln mit Gummizug vom Oberschenkel aus im Sinne der Pronation rechts, der Supination links entlassen.

25. VII. 05. Nachuntersuchung: Der rechte Fuss steht noch in geringer Varusstellung. Die überpflanzte Sehne des Ext. hall. long. spannt sich bei Dorsalflexion gut an, aber vermag nicht dem daumendicken Tib. ant. widerpart zu halten. Rechts besteht geringer Hohlfuss. Der rechte Fuss ist etwas kürzer als der linke. Die vordere Fusshälfte ist etwas adduciert. Der Fuss wird mit dem äusseren Fussrand in ganzer Ausdehnung zugleich aufgesetzt. Die Zehen werden aktiv dorsal und plantar flectiert.

Der linke Fuss ist im Stehen fast völlig normal. Die Supination ist aktiv = 10—15°, Pronation = 15°, Dorsalflexion bis 80°, Plantarflexion bis 115° möglich. Der Fuss ist hoch gewölbt.

Hier ist eine deutliche Besserung der Funktion und Stellung zu konstatieren.

Fall 15.

17. VI. 02. Anamnese: J. M., 8 Jahre alt, hat mit 3 Jahren gehen gelernt, ging immer schlecht. Seit Anfang dieses Jahres ist das Gehen noch schlechter geworden. Spinale Kinderlähmung konnte nicht sicher eruiert werden.

Befund. Der rechte Fuss steht in Supination, ist

adduciert und hat Spitzfussstellung. Der Tib. ant. ist erhalten; die Extensoren und Peronäen sind gelähmt.

Der linke Fuss steht in Spitzfussstellung. Gelähmt sind die Extensoren und Flexoren, während beide Tibiales und Peronäi erhalten sind.

18. VI. Beiderseits wird die Tenotomie der Achillessehne ausgeführt; die Füsse werden in Dorsalflexion eingegipst.

27. VI. Operation. Am rechten Fuss wird die Sehne des Tib. ant. gespalten und die eine Hälfte in die Tuberosit. metatars. V implantiert. Gipsverband in Pronation.

24. VII. Pat. wird mit Schnürstiefel und dorsalem Gummizug entlassen.

24. VII. 05. Nachuntersuchung. Der rechte Fuss ist supiniert, adduciert und zugleich Spitzfuss; die Stellung ist nicht gebessert. Passiv sind alle Bewegungen bis auf Pronation, möglich.

Aktive Bewegungen fehlen gänzlich. Die transplantirte Sehnenhälfte des Tib. ant. ist bei Plantarflexion des Fusses deutlich zu fühlen. Der Tib. ant. vermag aber nicht den Fuss dorsal zu flectieren. Links besteht geringer Spitzfuss. Passiv sind alle Bewegungen möglich, aktiv nicht.

Beim Gehen werden die schlaff herabhängenden Füsse durch Heben des Unterschenkels nach vorn gebracht und dann mit den Spitzen zuerst aufgesetzt; beim Abstossen funktioniert der Quadriceps surae etwas. Links funktionieren auch Peronäen u. Tibiales nicht mehr. Rechts wird der Fuss mit dem äusseren Fussrand aufgesetzt. Pat. vermag mühsam ohne Schienen und Stützen zu gehen. Das Gehen war vor der Operation ebenso.

Hier ist durch die Operation keine direkte Besserung eingetreten, doch ist durch sie erreicht, dass ein Stillstand in der fortschreitenden Lähmung erreicht ist.

Fall 16.

20. VII. 02. Anamnese: M. J., 2 Jahre alt, ist am rechten Bein gelähmt. Die Ursache der Lähmung ist nicht klar.

Befund: Das rechte Bein ist etwas atrophisch, bes. die Wadenmuskeln. Rechts ist der Ext. digg. com. nur schwach. Gelähmt sind Tib. ant., post. und Gastrocnemius.

22. 7. Operation. Nach der schon mehrfach beschriebenen Methode wird der Tib. ant. durch die Sehne des Ext. hall. long. ersetzt.

16. 8. Die Funktion der transplantierten Sehne ist nicht nachgewiesen, sondern nur aus der besseren Stellung des Fusses geschlossen worden. Bei passiver Pronation spannt sie sich etwas. Es wird ein supinierender Gummizug angebracht.

Fall 17.

8. XII. 03. Anamnese: F. Sch., 8 Jahre alt, hat seit seinem 2. Jahre ein lahmes linkes Bein, angeblich ohne vorherige Erkrankung.

Befund. Das linke Bein ist erheblich schwächer als das rechte, Länge L = 61, R = 66 cm. Hüfte und Kniegelenk sind links völlig frei. Der linke Fuss fällt nach innen unten über bei gleichzeitiger starker Supination; das Gewölbe ist sehr hohl. Passiv lässt sich Beuge- und Supinationsstellung leicht vollkommen ausgleichen. Die Achillessehne bietet keinen Widerstand. Aktiv kann der Fuss nicht gestreckt, auch äusserer und innerer Fussrand nicht gehoben werden; der Fuss kann nicht in eine ihm erteilte Lage gehalten werden.

Aktiv ist nur Beugung und Strekung der Zehen möglich.

Auf elektrischen Reiz reagieren nicht die Extensoren, Peronäen und Tibiales.

9. XII. Operation. Die Sehne des m. flex. hall. long. wird dicht am Grosszehenballen freigelegt und durchtrennt; sein peripheres Ende wird mit dem Flex. digg. com. long. vernäht. Dann wird dieselbe Sehne über dem Malleol. int. freigelegt und hervorgezogen. Da das Spat. inteross. nicht gross genug ist, wird die Sehne um die Tibia nach vorn geleitet und am Periost des os cuboïd. vernäht. Zum Ausgleich der Equinusstellung werden die Sehnen des Ext. hall. und digg. long. durch Schleifenbildung verkürzt. Nach

Hautnaht. Gipsverband in corrigierter Stellung (mit Ausnahme des Hohlfusses.)

21. XII. Glatte Heilung. Der Fuss zeigt noch starke Varusstellung, die Flexionscontractur ist weniger ausgesprochen als vor der Operation. Die Zehen sind gut beweglich; aktive Streckung und Hebung des äusseren Fussrandes ist unmöglich. Der Fuss wird durch Heftpflasterstreifen, durch Gummizug verbunden, vom Knie aus so gestellt, dass er gestreckt und der äussere Fussrand gehoben wird. Durch Elektrisieren wird eine geringe Hebebewegung des äusseren Fussrandes bewirkt. Da keine Stellungsverbesserung erzielt wird, bleibt der elastische Verband fort. Es wird massiert und passiv bewegt.

28. III. Operation. Da keine Besserung erzielt wird, wird die Arthrodese im Talocruralgelenk ausgeführ durch Entfernen der Knorpelüberzüge; der Fuss wird rechtwinklig gestellt.

15. V. Nach Verknöcherung des Talocruralgelenkes zeigen sich die übrigen Fussgelenke beweglich; die vordere Fusshälfte kann flectiert werden.

24. V. Pat. wird mit durch Gipsverband möglichst gerade gestelltem Fuss, der Varusstellung zeigt, entlassen. Der vordere Fussabschnitt zeigt Equinusstellung. Die Gelenke sind mit Ausnahme des fixierten Gelenkes schlaff; aktiv sind nur II. -V. Zehe in geringem Grade beugbar.

Fall 18.

18. VII. 03. Anamnese: Bei A. B., 8 Jahre alt, wurde vor einem Jahr nach überstandener Krankheit das linke Bein kürzer und magerer. Vorher konnte Patient stets ordentlich gehen, was jetzt nicht möglich ist.

Befund: Das linke Bein ist 2 cm kürzer als das rechte; der linke Ober- und Unterschenkel ist atrophisch. In Knie- und Hüftgelenk besteht geringe Flexionscontractur. Der linke Fuss steht deutlich in Calcaneovalgusstellung (stärkerer Hohlfuss als rechts). Der linke Trochanter steht höher als rechts, ca. 3 cm über der Roser-Nelaton'schen Linie.

20. VII. Operation. Nach der schon beschriebenen Methode wird das centrale Sehnenende des durchschnittenen Ext. hall. long. in die Tuberosit. os navicul. eingepflanzt, das periphere Ende mit dem Ext. digg. com. vernäht.

15. VIII. Patient wird mit Gipsverband auf Wunsch entlassen.

Fall 19.

23. II. 03. Anamnese: L. J., 4 Jahre alt, erkrankte mit ½ Jahr; sie wurde damals täglich vom Arzt besucht, war still, leicht benommen. Nach der Erkrankung blieb das rechte Bein gelähmt. 2½ Jahre lang wurde das Bein massiert. Seit 2 Jahren trägt das Kind einen Schienenschuh.

Befund. Rechter Ober- und Unterschenkel sind stark atrophisch; die Glutäalmuskulatur und Quadriceps sind atrophisch und geben keine elektrische Reaktion, während die Flexoren gut erhalten sind.

Die Extensoren des Unterschenkels geben keine elektrische Reaktion, dagegen reagieren Peron. long. u. Flexoren gut.

Die Fussrückenmuskulatur ist atrophisch, ohne elektrische Reaktion.

Femur und Tibia sind gleich lang. Infolge stärkerer Wölbung ist rechts der Fuss 2 cm kürzer als links. Am rechten Bein steht der Femurkopf an richtiger Stelle, es besteht geringes genu valgum, pes equino-varus und hallux valgus. Die Bewegungen in den Gelenken sind frei. Beim Stehen und Gehen wird das Becken rechts gesenkt. Der rechte Fuss steht nach aussen rotiert und tritt mit der Innenkante auf. Das linke Bein wird leicht gebeugt gehalten. Beim Liegen kann das rechte Bein nicht gestreckt gehalten werden oder nur, wenn der Unterschenkel in Aussenrotation von den Seitenbändern getragen wird.

25. II. Operation unter Blutleere.

Am rechten Bein werden folgende Incisionen von 2 3 cm Länge gemacht:

1) Parallel dem Fussrand über der Tuberosit. metatars. V, Isolierung und Abtrennung des Peron. brev. Die Sehne wird in Schleifenform mit starker Sublimatseide

so durchnäht, dass beide Fadenenden am Sehnenende frei sind.

2) Schnitt auf dem Fussrücken und Durchziehen der Sehne des Peron. brev. dorthin subfascial.

3) fast parallel dem Fussrand über der Tuberosit. oss. navicular. Wiederum Durchziehen der Sehne subfascial und Vernähen derselben subperiostal.

Vernähung des Periots darüber. Hautnaht, Fixation des Fusses in rechtwinkliger und Valgusstellung.

Am Knie werden 3 –4 cm lange Incisionen gemacht, median, seitlich medial und lateral; in beiden letzteren werden Semitendinosus und ein Teil der Bicepssehne isoliert, gelöst und durch den medianen Schnitt hervorgeholt, nachdem sie mit Seide durchnäht waren; Vernähen der Sehnenenden in Periostknochenrinnen der Patella, darüber Naht des Periostes. Hautnähte. Verband mit 2 Cramerschienen.

25. III. Pat. wird mit Schienenverband entlassen. Es sollen passive Bewegungen gemacht werden. Bis jetzt ist der funktionelle Erfolg gering, aber die Stellung ist gebessert.

19. VII. Nachuntersuchung. Das rechte Bein ist viel kräftiger geworden. Das Kind läuft mit Schiene sehr flink und kann das Bein gut beim Gehen in Streckstellung halten; ohne Schiene fehlt eine aktive Streckfähigkeit im Kniegelenk. Der überpflanzte m. peron. brev. übt nur eine ganz geringe Wirkung aus und ist nicht fähig die Wirkung des Peron. long. u. tert. aufzuheben, weswegen wieder ein pes valgus entstanden ist.

8. III. 05. Da der Pes valgus sich sehr stark ausgebildet hat, wird zur Stellungskorrektur abermals transplantiert. Der allgemeine Befund hat sich nicht geändert.

Operation. Ein Schnitt legt die Sehne des Ext. digg. com. frei; die Sehne wird halbiert und eine abgelöste Hälfte in eine Rinne des os navicul. versenkt. Bei der Operation kommt die dünne schlaffe Sehne des früher verpflanzten Peron. brev. zu Gesicht. Gipsverband in corrigierender Stellung.

22. III. Die Stellung ist entschieden gebessert. Die

Behandlung wird durch Baden, Bewegen und Massage fortgeführt. Pat. wird mit Gehschiene entlassen.

24. 7. 05. Nachuntersuchung. Die überpflanzten Sehnen des Biceps und Semitendinosus sind deutlich als Wülste zu fühlen, vermögen bei gegen die Hüfte gebeugtem Oberschenkel nicht den Unterschenkel zu strecken; bei gestrecktem Oberschenkel fixieren sie den Unterschenkel. Unter Aussenrotation und Adduction kann der Unterschenkel etwas aus der Beugestellung in die Streckstellung gebracht werden. Der Fuss steht in geringer Valgusstellung mit Inflexion. Aktiv ist eine geringe Abduction möglich, aber keine Adduction, Dorsal- und Plantarflexion. Passiv sind alle Bewegungen möglich. Bei Plantarflexion der Zehen spannt sich die überpflanzte Sehnenhälfte des Ext. digg. com. etwas an, während vom Peron. brev. nichts zu fühlen ist. Die Zehenextensoren und -flexoren wirken aktiv kräftig. Pat. steht nicht mehr auf dem inneren Fussrand, sondern auf die mediale Hälfte der Sohle. Im Schienenstiefel ist der Gang leidlich. Durch Heben der Hüfte und Beugen des Oberschenkels wird der Unterschenkel nach vorn gebracht und dann gerade heruntersinken lassen. Beim Gehen ohne Schiene tritt Pat. mehr mit dem inneren Fussrand auf.

Funktionell ist das Resultat nicht besonders; wohl aber ist durch die zweite Operation die Stellung sehr gebessert.

Fall 20.

1. II. 04. Anamnese: M. L., 3 Jahre alt, erkrankte 18. II. 03 angeblich an Gelenkrheumatismus; es hat sich damals kaum noch bewegen können. Allmählich ist die Beweglichkeit wiedergekehrt. Die jetzige schlechte Beinstellung ist zurückgeblieben. Seit 15. XII. 03 wurde massiert, aktiv und passiv bewegt.

Befund. Bei Rückenlage sind beide Beine nach aussen rotiert, sodass Ober- und Unterschenkel mit der Aussenseite der Unterlage aufliegen. Die Oberschenkel sind fast rechtwinklig im Hüftgelenk gebeugt, ebenso die Unterschenkel im Knie. Die Füsse liegen mit den Hacken nahe

aneinander und stehen in extremster Spitzfussstellung. Passive Bewegungen im Hüftgelenk sind insofern beschränkt, als leichte Contractur der Flexoren und Abductoren besteht; am meisten ist die Adduction beschränkt. Infolge der Contractur der Unterschenkelbeuger ist eine Streckung im Knie nur durch grössere Gewalt möglich. Der Spitzfuss ist durch starke Verkürzung der Wadenmuskeln erheblich fixiert. Links lässt sich durch grössere Gewalt passiv eine Streckung bis zum Rechten, rechts nicht ganz soweit ausführen. Die aktive Beweglichkeit der unteren Extremitäten ist minimal; bei Aufforderung die Beine zu bewegen wird nur eine Beugebewegung und leichte Streckbewegung an den Zehen ausgeführt. Im übrigen nimmt das Kind die Hände zu Hülfe, um die Aussenrotation und die Abduction in den Hüften auszugleichen und das Knie zu strecken. Bei Bauchlage zeigt sich, dass die mm. biceps., semitendinos., sowie gluttäi funktionieren. Bei der starken Contractur kann man eine Verkürzung nicht mehr erwarten.

Auf elektrischen Reiz reagieren gut: Biceps. semitendinos., glutt., Ext. digg. brev., etwas geringer: Ext. hall. long. u. tens. fasc. lat. Es reagieren nicht: Iliopsoas, Quadriceps, Streckmuskeln am Unterschenkel mit den Ausnahmen und die Adductoren des Oberschenkels.

Sämtliche gelähmten Muskeln sind stark atrophisch.

Die Patellarreflexe fehlen, die Sensibilität ist normal.

3. II. Operation. Subcutane Tenotomie der Achillessehne und Verkürzung der gelähmten Extensoren des Unterschenkels durch schleifenförmiges Zusammennähen. Gipsverband in rechtwinkliger Stellung der Füsse.

24. II. Operation am rechten Bein unter Blutleere. 6 cm lange, längsgerichtete Schnitte, vorn median, medial und lateral legen die Patella, den semitendinos. und biceps frei. Der Semitendinos. wird ganz, der Biceps halb der Fläche nach abgelöst. Die abgelösten Enden werden mit Seide schleifenförmig durchnäht, sodass die Fadenenden frei nach unten sehen. Die Sehnenenden werden subfascial nach der Patella durchgezogen und subperiostal in Rinnen befestigt. Schluss der Wunden, fixierender Verband.

2. III. Entfernen der Nähte; Schienenverband.

15. III. Operation. Dieselbe Operation wird am linken Bein vorgenommen. Am rechten Bein wird ein durch eingefügten Gummizug das Knie streckender Verband angelegt. Links fixierender Verband.

3. IV. Die Wunden sind verheilt. Die Streckstellung im Knie und die rechtwinklige des Fussgelenkes werden durch Heftpflasterverband mit elastischer Einlage möglichst constant erhalten.

Die aktive Beweglichkeit ist bisher kaum gebessert. Die Aussenrotation und Abduction in der Hüfte bestehen fort.

Das Kind wird entlassen.

16. VIII. 05. Nachuntersuchung: Die Stellung der Füsse hat sich sehr gebessert. Der linke Fuss, an dem die Zehenbeweglichkeit gebessert ist, hat durch Muskeltätigkeit guten Halt bekommen und steht in guter Mittelstellung.

Der rechte Fuss neigt zu Valgusstellung, weil die Extensoren und Peronäen überwiegen. Von irgend welcher aktiven Streckung in den Kniegelenken ist keine Rede. Doch kann die Kleine breitbeinig stehen. Sie kriecht jetzt auf allen Vieren in der Wohnung umher und steht oft 5-10 Minuten am Gitter.

Es soll die zur Zeit nicht geeignete Schiene geändert werden.

Zieht man die Schwere der Lähmung in Betracht, so hat die Operation geleistet, was überhaupt nur verlangt werden kann. Die Stellung ist bedeutend gebessert; dass functionell das Resultat so gering ist, kann aus obigem Grund nicht auffallen.

Fall 21.

18. VI. 04. Anamnese: M. S., 4 Jahre alt, hat eine spinale Kinderlähmung des rechten Beines. In den ersten Lebenswochen wurde das Kind wegen paralytischen Spitzfusses operiert. Der Gipsverband wurde zu früh entfernt, und das Kind sich selbst überlassen. Nach 1 Jahr war keine Bewegung mehr möglich; ein mehrmaliger Versuch

den Fuss zu schienen misslang, da die Eltern fortblieben. Beim Gehenlernen bildete sich ein Klumpfuss aus.

Befund: Rechter Unterschenkel ist verkürzt, stark atrophisch; am Oberschenkel ist der Quadriceps atrophiert. Der rechte Fuss steht in Equino-varusstellung. Eine Narbe oberhalb der Tuberos. calc. ist mit der Achillessehne verwachsen. Die frontal-horizontale Axe der Malleolen ist um $15^0$ nach aussen gedreht. Von den Muskeln sind nur die langen Zehenbeuger erhalten und schwach durch elektrischen Reiz erregbar, gut reagieren Gastrocnemius und Soleus.

Am rechten Oberschenkel ist der Quadriceps gelähmt, der Semitendinos., membranos. Sartor. und Biceps erhalten.

20. VI. Operation unter Blutleere. Semitendinos. und der halbe Biceps werden, wie schon beschrieben, zur Patella gezogen, hier in besonderen Rinnen eingebettet und dann quer vor dem ligament. patell. propr. geknüpft. Fasciencatgut- und Hautseidennähte. 2 ⟨ Tenotomie der Achillessehne, 1 × die der Plantaraponeurose. Gipsverband.

29. VI. Neuer Gipsverband.

5. VII. Pat. bekommt eine Gehschiene mit Gummizug zur Streckung des Knies und Schienenstiefel.

13. VII. Das Kind kann mit der Schiene ganz gut gehen und hat keine Beschwerden davon. Es tritt mehr auf den Absatz auf; dabei wird das Bein nach aussen gedreht. Aktive Beweglichkeit im Knie ist nur im Sinne der Beugung möglich, Streckung nur mit Hilfe des anderen Beines.

24. VII. 05. Nachuntersuchung: Im Knie kann das Bein nicht aktiv gestreckt werden, wohl aber bei Unterstützung des Fusses; das gestreckte Bein kann aber nicht in Streckstellung gehalten werden. Das Kind geht vor- und rückwärts ohne Schiene mit nach vorn gerichtetem Fuss, versucht sogar dabei den Fuss mit ganzer Sohle aufzusetzen. Mit Schiene und elastischen Zügen ist der Gang noch besser. Der Fuss steht in leichter Equinovarusstellung, kann aber leicht passiv korrigiert werden. Bei extendiertem Hüftgelenk kann Pat. das Bein völlig gestreckt halten, auch leicht beugen und strecken. Aber es fehlt die Möglichkeit, bei gebeugtem Hüftgelenk das Bein im Knie zu strecken. Die

geringe Streckfähigkeit ermöglicht ein besseres Gehen und Steher..

Das Resultat muss als gut bezeichnet werden, da Pat. allein stundenweit in die umliegenden Dörfer geht, sich viel tummelt, sogar in niedrige Bäume zu klettern vermag.

Fall 22.

30. X. 04. Anamnese: M. S., 3 Jahre alt, war bis zum 2. Jahre ganz gesund. Dann trat plötzlich Fieber, allgemeines Krankheitsgefühl, Kraftlosigkeit des linken Beines und Unfähigkeit es aufzusetzen ein. Nach Überstehen der Erkrankung blieb das linke Bein gelähmt. Durch Bäder, Massage und elektrische Behandlung wurde die Beweglichkeit gebessert; gleichzeitig bildete sich aber eine schlechte Stellung des linken Fusses aus. Immerhin konnte Pat. mit einer Schiene leidlich laufen.

Befund: Rechtes Bein ist vollkommen normal. Das linke Bein steht in Mittelstellung, der Fuss in Equino-varusstellung. Die Beugung in der Hüfte wird nur mit geringer Kraft ausgeführt unter Abduktion und Aussenrotation bei flectiertem Knie (Sartorius). Das nach aussen gesunkene Knie kann mit einiger Mühe und ganz geringer Kraft zur Mittelstellung erhoben werden (Adductoren). Das flectierte Bein wird nicht gestreckt; dagegen wird das passiv gestreckte Bein mit einiger Kraft gebeugt (Biceps + Patte d'oie-Muskeln). Der Fuss kann aktiv nicht gebeugt, der passiv gebeugte Fuss jedoch mit einiger Kraft gesenkt werden. Die Zehen sind leid leidlich beweglich.

Erhalten sind: Sartor., Biceps, semimembran. u. semitendin., Wadenmuskeln, Zehenflexoren und -extensoren.

Die Wirksamkeit des Tib. ant. ist nicht nachweisbar, aber durch die Varusstellung wahrscheinlich gemacht.

Auf elektrischen Reiz reagiert schwach der Sartor., ohne jede Reaktion sind Tens. fasc. lat., Quadriceps, Peronäen. Reizung des Tib ant. führt zu leichter, aber deutlicher Adduction der Fusspitze.

Operation. Es wird die Sartoriussehne freigelegt, isoliert

und abgetragen; sie wird in eine Rinne der Patella bis zur Tuberos. tib. eingepflanzt. Hautnaht.

Tenotomie der Achillessehne. Schnitt auf die Gegend des ersten Keilbeins. Isolierung, Halbierung und Abtragung der einen Hälfte des Tib. ant., Einpflanzen dieses Teiles in den lateralen Fussrand. Hautnaht. Gipsverband bei gestrecktem Knie und überkorrigiertem Fuss.

19. XI. Pat. wird in neuem Gipsverband entlassen.

2. XII. Die Wunden sind gut geheilt. Der Fuss steht rechtwinklig und in guter Stellung. Aktive Bewegungen im Fussgelenk sind in ganz geringem Umfang möglich. Die Streckung im Kniegelenk ist nicht wesentlich gebessert. Hautpflege, Bäder, Massage und Bewegungen werden angeordnet. Pat. bekommt eine Gehschiene mit elastischem Zug am Kniegelenk und ein Charniergelenk am Fussgelenk.

18. XII. Die Beweglichkeit hat zugenommen. Die Plantarflexion ist bis zu 105° mit einer gewissen Kraft, die Dorsalflexion bis etwa 90° ohne wesentliche Kraft ausführbar. In der Gehschiene geht Pat. gut mit Unterstützung unter gutem Ansetzen und geraden Vorsetzen des linken Beines.

20. VII. 05. Nachuntersuchung: Die Beweglichkeit hat noch zugenommen. Der Oberschenkel kann völlig dem Bauch angelegt werden; die Ad- und Abduktion ist vollkommen frei. Die Bewegungen werden mit ziemlicher Kraft ausgeführt. Der Unterschenkel kann ohne Schiene nicht gestreckt werden; bei gestrecktem Bein wird er gut gebeugt. Mit Gehschiene wird er gut gebeugt, aber nur schwach, bis zu 20°, gestreckt.

Der Fuss steht in ganz geringer Equinovarusstellung; Dorsalflexion ist kaum vorhanden, Plantarflexion ca. 30° von der Ruhestellung aus gerechnet. Die Gehschiene ermöglicht gutes Gehen. Dabei wird der Unterschenkel durch Heben der linken Beckenhälfte und des Oberschenkels etwas nach vorn geworfen und dann mit der ganzen Sohle aufgesetzt. Der Fuss wird gerade angesetzt und nach vorn geführt.

Der Tib. ant. spannt sich an, vermag aber nicht die Varusstellung auszugleichen. Der Sartor. spannt sich zwar

wirkt aber erst als Strecker, wenn das Bein um 15° gebeugt ist; ist der Oberschenkel in der Hüfte gebeugt, kann der Unterschenkel hin- und hergeschlenkert werden.

Es ist also hier eine ganz bedeutende Besserung erzielt worden.

Fall 23.

19. VII. 04. Anamnese: R. K. soll nach Angabe der Eltern als ½jähriges Kind eine Gehirnhautentzündung durchgemacht und davon eine Lähmung des linken Beines zurückbehalten haben. Es wurde lange Zeit ohne Erfolg elektrisch behandelt.

Befund: Das linke Bein zeigt hochgradige Atrophie der Muskulatur, welche namentlich den Quadriceps am Oberschenkel, den Tib. ant. und die langen Extensoren am Unterschenkel betrifft. Das Bein zeigt in der Hüfte eine Beugekontraktur durch den m. iliopsoas und ist nach aussen rotiert. Auch die Glutäalmuskulatur ist leicht atrophisch.

Der Fuss zeigt ziemlich erhebliche Valgus-, nur geringe Equinusstellung.

Es funktionieren kräftig die Peronäen, schwach die Zehenbeuger und kurzer Zehenstrecker, während lange Zehenstrecker und ext. hall. brev. gelähmt sind. Auf elektrischen Reiz reagieren nicht die Extensoren des Oberschenkels, Tens. fasc. lat. Von den Oberschenkelbeugern ist nur Semitendinos. und -membranos. erhalten, während der Biceps zweifelhaft ist.

20. VII. Operation: Die Sehne des peron. long. wird von einem Schnitt am äusseren Fussrand aus isoliert, angezogen, so tief wie möglich durchtrennt, sodann unterhalb des Fussgelenkes am Rücken unter die Haut zum os navicul. durchgezogen und hier in eine Knochenrinne eingepflanzt. Hautnaht. Gipsverband in rechtwinkliger und supinierter Stellung.

22. VII. Wird im Gipsverband entlassen, um nach 10 Tagen wieder zu kommen.

25. VII. 05. Nachuntersuchung. Da die Eltern das Kind nicht wiedergebracht haben, sind die Resultate

gleich 0. Passiv sind alle Bewegungen möglich. Aktiv ist der Ext. digg. com. long. wirksam. Der übertragene Peron. long. spannt sich zwar, ist aber nicht wirksam.

Es soll eine neue Transplantation vorgenommen werden.

Fall 24.

16. III. 01. Anamnese: P. K., 5 Jahre alt, ist seit dem 1. Jahre gelähmt.

Befund: Beide Beine sind atrophisch, in der Entwicklung zurückgeblieben. Beide Trochanteren stehen zur Spin. il. ant. sup. gleich hoch. Pat. kann mit durchgedrückten Knieen auf beiden Beinen stehen; es besteht dann leichte Lordose der Lendenwirbelsäule, hervorgerufen durch eine ganz geringe Flexions- und Adductionscontractur des linken Beines. Das rechte Bein ist fast vollständig schlaff gelähmt; erhalten scheinen noch zu sein: Tens. fasc. lat., Biceps, Iliopsoas, Zehenflexoren.

Links ist die Oberschenkelmuskulatur normal, von den Unterschenkelmuskeln sind gelähmt: m. tib. ant. und post., erhalten sind die Zehenflexoren und Extensoren und die Peronäen.

Rechter Fuss: Pes equino varus inflexus adductus.

Linker Fuss: Pes valgus abductus mit Equinusstellung.

Beim Stehen wird der linke Fuss zum starken Pes plano-valgus; rechts steht Pat. auf dem äusseren Fussrand. Beiderseits besteht deutliches Genu valgum.

19. III. Operation unter Blutleere. Am linken Fuss Tenotomie der Achillessehne. Ein Querschnitt an der medialen Seite des l. Fusses legt die Sehne des Ext. hall. u. ext. digg. com. long. frei. Der Ext. hall. long. wird durchtrennt und beide Enden mit Seide angeschlungen. Das periphere Ende wird mit dem Ext. digg. II und III durch Seidennaht vereinigt, welche 2 cm lang die Sehnen aneinander lagert. Das centrale Ende der Sehne wird in eine in das os cuneiform. I gemachte Kerbe eingepflanzt und durch Seidennaht fixiert. Fasciencatgutnaht. Gipsverband.

10. IV. Die Funktion der überpflanzten Sehne ist gut.

Eine nochmalige Untersuchung konnte nicht vorgenommen werden, da Patient nicht wieder aufgefunden werden konnte.

Fall 25.

15. VI. 03. Anamnese: H. P., 5 Jahre alt, ist seit $^1/_4$ Jahr nach der Geburt an den Beinen gelähmt und wurde mit Massage und Elektrizität behandelt. 1900 wurde er in hiesiger Klinik ebenso behandelt; 1901 wurde die Achillessehne tenotomiert und das linke Knie gestreckt. Er wurde mit einem Apparat zur Verhinderung einer Contractur entlassen.

10. VI. 03. Befund: Linkes Bein: Die Adductoren sind vollständig gelähmt, der Tens. fasc. lat. etwas contrahiert, Quadriceps und Sartorius sind gelähmt. Die Beuger für den Unterschenkel sfnd schwach, aber vorhanden. Im Kniegelenk besteht leichte Contractur. Der Fuss ist ein Pes. valgus abductus. Der m. tib. ant. und post. sind gelähmt; die Zehenflexoren und -extensoren sind erhalten. Bei activer Supination gerät der Fuss in starke Spitzfusstellung.

Rechtes Bein: Beugung und Streckung in der Hüfte ist schwach, aber vorhanden. Im rechten Kniegelenk besteht leichte Contractur. Quadriceps und die Flexoren sind erhalten. Die Unterschenkelmuskulatur ist ganz gelähmt. Der Fuss hängt in leichter Equino-varusstellung unbeweglich herab. Ganz geringe Bewegungen der Zehen mit den Lumbricales und Interossei sind möglich.

Das Kind kann also mit dem linken Bein in der Hüfte beugen, strecken und abducieren, im Kniegelenk beugen, im Fussgelenk etwas beugen und strecken durch die Zehenmuskulatur. Gelähmt sind Adductoren, Quadriceps, Tib. ant. und post. Das rechte Bein kann es in der Hüfte beugen und strecken, abducieren und adducieren, im Knie beugen und strecken; gelähmt ist der ganze Unterschenkel und der Fuss.

17. VI. 01. Operation unter Blutleere. Transplantation des Ext. hall. long. in einen Knochenspalt der Tuberosit. oss. navicul. mittels 2 Seidennähten, wie schon mehr-

fach beschrieben. Gipsverband in starker Streckung des Knies und Supination des Fusses.

28. VI. Nach glattem Heilungsverlauf wird Patient entlassen.

2. VII. 04. Erneute Aufnahme zur weiteren Operation, da es nach der früheren Operation noch nicht gehen und stehen kann. Es sind leichte Beugung und Streckung im Fussgelenk und ausgiebige Bewegungen der Zehen möglich.

Befund: Das Kind knickt beim Gehen kraftlos zusammen. Die Gelenke sind passiv frei beweglich, nur ist die Streckung beiderseits im Knie beschränkt, R bis 100°, L bis 150°.

Das rechte Bein ist verkürzt und dünner als das linke; zuweilen zeigt der rechte Quadriceps fibrilläre Zuckungen.

Rechtes Bein: Hüfte: Beugung und Streckung sind leidlich; bei Beugung springt der Sartorius vor; Ab- und Adduction werden in geringem Umfang mit geringer Kraft ausgeführt.

Kniegelenk: bei fixiertem Oberschenkel ist leichte Streckung mit geringer Kraft möglich, wobei man den inneren Teil des Quadriceps sich contrahieren sieht.

Fussgelenk: nichts.

Zehen: zeigen ausser ganz minimaler Beugung der Zehen nichts.

Linkes Bein: Hüftgelenk: Bei Beugung wird der Oberschenkel unter Anspannung des Tens. fasc. lat. abduciert. Ab- und Adduction sind wenig mehr als rechts ausgesprochen.

Kniegelenk: nichts.

Fussgelenk: Dorsal- u. Plantarflexion und Pronation sind mit leidlicher Kraft möglich; Supination fehlt. Die Bewegungen der Zehen sind leidlich. Leichter Pes valgus abductus.

Operation unter Blutleere.

Am rechten Bein wird der hypertrophische Sartorius halbiert am Ansatz, die äussere Hälfte abgelöst, unter der Haut von einem Schnitt an der Aussenseite des Kniegelenks mit Kornzangen durchgezogen und in einen Spalt der sehni-

gen Ausbreitung des Quadriceps eingepflanzt. Dort, wo der herübergezogene Sartorius über der Mitte des oberen Patellarrandes liegt, wird in einem dritten Längsschnitt der Muskelbauch mit doppelter starker Seidennaht angeschlungen und die Seidennaht in einer Längsrinne der Patella eingenäht. Fortlaufende Catgutnaht des Fettgewebes. Hautnaht. Gipsverband.

So wird das Kind entlassen.

21. VII. 04. Der Allgemeinbefund und speziell der Zustand der Extremitäten hat sich nicht geändert. Die Wunden sind geheilt. Anlegung einer Gehschiene mit elastischem Zug zum Ersatz des Quadriceps.

23. VII. Operation. Längsschnitt an der Aussenseite des linken Oberschenkels und Heraustrennung eines 1 cm breiten Streifens aus der Fasc. lat. bis zum Ansatz der ersten Fasern des Musc. tens. fasc. lat. Dieser Streifen wird mit Sublimatseide angeschlungen und an dem Faden unter der Haut in einen oberhalb der Patella median gelegten Längsschnitt durchgezogen. Der Streifen wird hier als Sehne in den Streckapparat und die Patella eingepflanzt. Hautnaht. Gipsverband in möglichst gestreckter Stellung.

Nach Heilung der Wunden wird wieder ein Schienenapparat angelegt.

27. VII. 05. Nachuntersuchung. Patient geht mühsam stark vornübergeneigt mit 2 Krücken und 2 mit elastischen Zügen versehenen Schienen. Das rechte Bein ist sehr stark atrophisch, der rechte Fuss eiskalt und völlig gelähmt. Das rechte Knie kann activ bis 30° gebeugt, bis 160° gestreckt werden, passiv bis 180°.

Am linken Knie ist active Streckung = 0. Pat. kann den hängenden Fuss hin- und herbaumeln lassen, wobei sich bei Streckung der Tensor fasc. lat. und die neue Sehne sich gut contrahieren.

Der linke Fuss steht in guter Mittelstellung; Dorsalflexion ist bis 90°, Plantarflexion bis 120° möglich. Supination ist 0; aber die überpflanzte Sehne verhindert das Überwiegen der Pronatoren.

Somit sind deutliche, wenn auch vorläufig nur geringe Erfolge erzielt.

Fall 26.

27. XI. 03. Anamnese: F. Sp., 6 J. alt, hinkt seit der Geburt auf dem rechten Fuss.

Befund: Das Kind schont das rechte Bein, steht auf dem linken hyperextendierten. Der linke Unterschenkel ist etwas nach aussen convex, während der Fuss in mässiger Valgusstellung steht. Das rechte atrophische Bein, kürzer als das linke, wird beim Gehen gestreckt und leicht auswärts gedreht aufgesetzt, wie eine Prothese. Der rechte Fuss ist ein Pes calcaneo-valgus; Pat. tritt mit dem inneren Fussrand auf. Da die Spin. il. ant. sup. 4 cm tiefer als links steht, so besteht ausgesprochene rechtsconvexe Lumbodorsalskoliose und linksconvexe Dorsocervikalskoliose. Durch Beckenneigung ist eine Lendenlordose da. Die Wirbelsäule ist noch völlig beweglich. Die rechte Oberschenkelmuskulatur ist atrophisch, doch funktionieren alle Muskeln (Quadriceps und Innenrotatoren sehr schwach); infolgedessen überwiegen die Aussenrotatoren und der M. sartor. Der Tens. fasc. lat. ist etwas contracturiert. Der Oberschenkel zeigt geringe Flexionscontractur. Von der Unterschenkelmuskulatur sind erhalten die Zehenextensoren u. -flexoren und Peronäen, gelähmt m. tib. ant. u. post. u. die Wadenmuskulatur. Der Fuss wird durch die Zehenflexoren plantarflectiert. Der Calcaneus ist mit seinem hinteren Ende nach abwärts gesunken; dadurch besteht ein Hohlfuss.

29. XI. Operation. Rechts wird nach der bekannten Weise die Sehne des ext. hall. long. in eine Kerbe des Tuberosit. os. navicul., die Sehne des flex. hall. long. in eine Kerbe des Tuberosit. calcan. nach Correctur der Calcaneusstellung eingepflanzt. Gipsverband.

23. XII. 03. Geheilt entlassen.

25. VII. 05. Das Kind geht ohne Schiene mit einem Schuh mit verstärkter Kappe, aber auch ohne Schuh mit auswärts gedrehtem Bein. Der Fuss steht in geringer Valgusstellung, dabei Hohlfuss. Die Hacke steht nicht mehr

so steil wie früher. Die transplantierten Muskeln, Ext. hall. long. als Tib. ant. und flex. hall. long. als Wadenmuskel, funktionieren. Aber ersterer funktioniert nicht als Supinator; nur wenn er allein angespannt wird, kann er den Fuss in guter Mittelstellung erhalten, sonst wird er von den übrigen Extensoren überwunden. In Valgusstellung wirkt er nur als Extensor des Fusses. Beim Stehen auf dem rechten Bein sinkt der Fuss in starke Valgusstellung. Die Körperlast können die transplantierten Muskeln nicht tragen. Das Resultat kann für Funktion und Stellung als befriedigend angesehen werden.

Fall 27.

5. X. 02. Anamnese: M. B., 12 J. alt, hat mit 2 Jahren eine Gehirnentzündung überstanden. Vor 2 Jahren haben sich Lähmungszustände an den Füssen eingestellt.

Befund: Die Sehnenreflexe am Knie sind gesteigert. Der rechte Unterschenkel ist dünner als der linke; der rechte ist 24, der linke 25 cm lang. Beide Füsse haben ein hohes Gewölbe. Der rechte Fuss steht in Equino-varusstellung (15-20°); die vordere Fusshälfte ist leicht adduciert u. plantar flectiert. Bei Dorsalflexion wird die Varusstellung (bis 85°) verringert. Die Zehen können gut bewegt werden, stehen aber extendiert. Pronation ist activ unmöglich, passiv gut ausführbar. Der rechte Fuss ist kürzer als der linke. Pat. geht auf dem äusseren Fussrand. Dabei werden die drei letzten Zehen gespreizt gehalten und die 5. extendiert.

Links besteht Schwäche des Peronäi.

Die elektrische Untersuchung ergiebt völlige Lähmung der mm. peron. u. beginnend E. A. R. der Extensoren rechts; links zeigen die Peron. keine E. A. R.

7. X. Operation. Redressierende Bewegungen. Ein Längsschnitt auf der Sehne des Tib. ant. auf dem Fussrücken legt diese bis zum Ansatz frei; die Sehne wird längs in 2 Hälften gespalten und die eine Hälfte an der Insertionsstelle exstirpiert. Ein Querschnitt am äussern Fussrand legt os. cuboïd. und die Tuberosit. metatars. V frei. In eine tiefe Rinne dieser Knochen wird die laterale Sehnenhälfte des

Tib. ant., nachdem sie subrutan unter die übrigen Extensoren durchgezogen, implantiert und mit Silber- und Seidennähten fixiert. Fasciencatgutnähte. Hautzwirnnaht. Gipsverband. verband.

13. X. Da Fieber vorhanden, werden die Wunden geöffnet und der vorhandene Eiter abgelassen.

17. X. Durch tiefe Incision wird nochmals Eiter entleert. Fieber verschwindet.

19. XII. Vom os.c uboïd. haben sich kleine Sequester abgestossen.

6. I. Die das os. cuboïd. auskleidenden Granulationen werden excochleiert und die äussere Wand des Knochens fortgenommen. Tamponade.

1. IV. Es ist immer noch eine Fistel vorhanden. Das os. cuboïd. wird fast ganz entfernt. Tamponade.

27. V. Die Wunde ist geheilt; die Stellung des Fusses gut.

3. VI. Pat. wird mit gut sitzendem Stiefel entlassen. Der Fuss steht noch in ganz geringer Varusstellung. Bei Dorsalflexion ist deutlich Anspannung des neugebildeten Peron. zu konstatieren. Die Pronation ist wenig angedeutet. Bei Dorsalflexion ist das Übergewicht der Tib. ant.-sehne deutlich ausgeglichen durch den Zug der neuen Sehne. Pat. geht gut mit dem neuen Stiefel.

24. VII. 05. Nachuntersuchung. Der rechte Fuss steht um 5-10° in Varusstellung, ist kürzer als der linke und gewöhnlich um 5-10° supiniert. Aussen am os. cuboid. befindet sich eine tief eingezogene am Knochen fixierte Narbe. Innen ist die Narbe über dem Tib. ant. gut verschieblich. Die am os. cuboïd. fixierte Hälfte ist dünner als die nicht überpflanzte; sie spannt sich gut bei Dorsalflexion und bringt bei starker Dorsalflexion den Fuss in Mittelstellung. Pronation ist nicht möglich. Die Supinatoren haben das Übergewicht. Pat. geht und steht auf dem äusseren Rand der Fusssohle, nicht mehr, wie früher, auf dem äusseren Fussrand. Dorsalflexion ist bis 85°, Plantarflexion bis 110°, Supination um 15-20°, Pronation nicht möglich.

Im Winter geht der rechte Fuss leicht entzwei, Hautaffection durch Frost.

Auch der linke Fuss steht in leichter Varusstellung; die Peronäen sind vorhanden, aber schwach.

Fall 28.

15. II. 02. Anamnese: H. J., 6 Jahre alt, ist bis zum 2. Jahre völlig gesund gewesen. Im August 1904 erkrankte er unter Fieber an Gehirnentzündung und lag drei Wochen krank. Danach konnte er weder gehen noch stehen, sondern nur auf allen Vieren herumkriechen. Er wurde den ganzen Winter hindurch elektrisiert und vom April 1898 an in der Flensburger Diakonissenanstalt 11 Wochen behandelt. Er wurde wegen linksseitiger Spitzfussstellung operiert, konnte aber trotzdem nicht gehen.

Befund: Das rechte Bein ist vollständig paralytisch; nur die Glutäen funktionieren noch. Die Haut am rechten Fuss ist glänzend rot, aber kühl.

Auf dem linken Bein kann Patient noch stehen, wenn er gehalten wird. Dann entsteht eine sehr starke Lordose der Lendenwirbelsäule, weil der linke Oberschenkel in Flexionscontractur von 90° steht. Indessen bleibt das linke Bein nur in Hyperextensionsstellung gestreckt, sonst knickt es sofort zusammen. Der Quadriceps fem. links ist gelähmt. Der linke Fuss ist ein Pes valgus abductus und inflexus. Es besteht ein Hallux valgus, der schräg auf der 2. und 3. Zehe liegt. Das rechte Bein liegt für gewöhnlich vollständig abduciert und nach aussen rotiert. Erhalten sind rechts mm. glutäi und tensor fasc. lat., alle übrigen sind gelähmt. Am linken Bein sind erhalten: m. iliopsoas, mm. glutäi, Aussen- und Innenrotatoren und biceps, Semitendinos. und -membranos., gracilis, schwach m. rect. femor., gelähmt Sartorius und die Vasti am Unterschenkel sind erhalten m. soleus u. gastrocnemius, Zehenflexoren und -extensoren, mm. peronäi, gelähmt mm. tib. ant. und post. Elektrische Untersuchung: R. Bein: Galvanisch. Oberschenkel: Quadriceps und Adductoren zeigen träge Zuckung und Umkehr der normalen Zuckungsformel, am stärksten der Quadriceps.

Faradisch = 0.

Unterschenkel: Galvanisch und faradisch = 0. Linkes Bein: Oberschenkel: Galvanisch. Bei direkter Reizung zeigt der Quadriceps sehr träge Zuckung mit starker Herabsetzung der Erregbarkeit, die Adductoren deutliche Umkehr der normalen Zuckungsformel. Faradisch: Zuckung einzelner Muskelbündel.

Unterschenkel: galvanisch und faradisch etwas herabgesetzte Erregbarkeit, prompte Zuckung bei normaler Zuckungsformel. Die Peron. überwiegen.

17. II. Operation unter Blutleere. Ein dorsaler Längsschnitt legt am linken Fuss den Ext. digg. com. long. zwischen Lig. cruciat. und der Mitte der Metatarsalknochen frei. Die Sehnen der II. III. und IV. Zehe werden peripher durchtrennt und vom Sehnenbündel die Sehne der V. Zehe bis zum lig. cruciat. isoliert. Die peripheren Sehnenenden werden mit der Sehne der V. Zehe durch Seidenknopfnähte verbunden. Medialer Querschnitt über dem os naviculare, Incision in den knorpligen Knochen. Hierher wird die durchschnittene Extensorensehne durchzogen, in den Knochenspalt eingepflanzt und mit Seidenknopfnähten befestigt. Fasciencatgutnaht. Hautzwirnnaht. Gipsverband in Supination.

27. II. Nach Entfernung der Nähte neuer corrigierender Gipsverband.

3. III. Operation unter Blutleere. Ein 8 cm langer innerer Längsschnitt legt am linken Kniegelenk den Semitendinosus, ein äusserer den Biceps, ein medianer die Patella frei. Die ganze Semitendinosussehne und die mediale Bicepssehnen-Hälfte werden in der schon beschriebenen Weise zur Patella durchgezogen, durch die Patella hindurch zur Tuberosit. tib. geleitet und in dieser in einem Querschnitt vernäht. Periostnaht. Fasciencatgutnaht. Hautzwirnnaht. Verband in Streckstellung.

10. III. Entfernung der Nähte. Heussner'sche Streckschiene.

22. III. Die Wunden sind geheilt. Das Bein kann bei fixiertem Fuss mit Kraft gestreckt und gebeugt werden. Massage und Bewegungsübungen.

16. IV. Gipshose des rechten Beins stellt Hüfte, Knie und Fussgelenk fest.

15. V. Geht mit Gips rechts, links ohne Verband. Die Streckung ist im linken Kniegelenk nur angedeutet. Oberhalb der Patella sind die neuen Sehnen deutlich angespannt zu fühlen. Die Valgusstellung des linken Fusses ist geringer. Zur Beseitigung der musculären Contractur der linken Hüfte wird ein Gipsverband, der auch dieses Gelenk mit umfasst, angelegt. Das rechte Bein neigt zur Innendrehung, weswegen ein nach aussen drehender Gummizug angelegt wird.

31. VIII. Das linke Bein kann in dem Hüftgelenk völlig gestreckt werden, ohne dass Lordose eintritt. Dabei ist Beugung bis zu 1 R. möglich, ebenso aktive Ad- und Abduction. Das Kniegelenk kann aktiv bis 135° gestreckt werden. In Bauchlage kann der Unterschenkel bis 45° gebeugt werden. Am Fuss überwiegen die Plantarflectoren noch; es besteht Valgusstellung. Aktive Supination ist — 0; die Dorsalflexion ist gleichmässiger als früher. Im Stehen ist noch starke Valgo-planusstellung vorhanden. An einer Hand fixiert kann Patient aufrecht stehen.

20. X. Die Flexionscontractur des linken Oberschenkels ist bis auf einen ganz geringen Grad verschwunden. Das rechte völlig gelähmte Bein ist gerade, giebt aber dem Pat. nur bei recurviertem Knie und Valgusstellung eine geringe Stütze. Der Fuss sinkt beim Auftreten in Varusstellung. Nur der Tens. fasc. lat. und die Glutäen fixieren den Kopf in der Pfanne.

Links ist im Hüftgelenk die Beweglichkeit normal. Im Knie ist aktive Beugung bis 45°, Streckung bis 100° möglich. Nach passiver Streckung zum Fixieren aufgefordert, hemmt Pat. die Beugung bei 135°. Der linke Fuss wird passiv bis 100°, aktiv bis 90° dorsal flectiert und kann in dieser Stellung fixiert werden.

16. I. 03. Patient bekommt rechts eine Beinschiene zum Feststellen, links eine Hessing'sche Schiene.

14. 10. 03. Die rechte Schiene passt nicht mehr; die linke wird schon lange nicht mehr getragen, trotzdem kann Pat. mit einem Stock gut gehen. Das linke Bein steht immer noch in

geringer Calcaneo-valgusstellung, die durch Schuh mit Einlage aufgehoben wird.

Das linke Knie ist aktiv beuge- und streckfähig, bei fixiertem Fuss leicht durchzudrücken, woraus auch bei gestrecktem und auswärts rotiertem Bein eine gute Gehfähigkeit resultiert. Neue Schiene rechts, passendes Schuhzeug.

24. VII. 05. Nachuntersuchung: Überpflanzter Biceps und Semitendinosus wirken gut, der Unterschenkel kann auch bei gebeugtem Oberschenkel um 30° gestreckt werden.

Der linke Fuss steht in geringer Valgusstellung. Abduction, Plantar- und Dorsalflexion ist in geringem Grade möglich; bei Abduction spannt sich der übertragene Ext. digg. com. long. an.

Sonst ist im wesentlichen der Befund unverändert.

Die Operationen sind hier von gutem Erfolg gekrönt.

Fall 29.

25. X. 01. Anamnese: Bei A. B., 32 Jahre alt, wurde im Juli vorigen Jahres ein Neurofibrom an der rechten Halsseite exstirpiert. Nach Erwachen aus der Narkose war die rechte Hand gelähmt. Behandlung mit Elektrizität blieb ohne Erfolg.

Befund: An der rechten Halsseite über dem Sternocleidomastoïd. ist eine 11 cm lange, nicht verwachsene Operationsnarbe, daran anschliessend eine 5 cm lange quere supraclaviculare.

In der rechten Supraclaviculargrube befinden sich über dem Plexus 2 rundliche, bewegliche, nicht empfindliche, bohnengrosse Drüsen.

Der rechte Arm ist leicht atrophisch, besonders stark sind die kleinen Handmuskeln und die tiefen Beuger atrophiert.

Von den Handmuskeln funktionieren noch m. flex. carp. rad., m. ext. carp. rad. Alle andern sind schlaff gelähmt. Passiv sind alle Bewegungen möglich. Auf elektrischen Reiz antworten normal die eben genannten Muskeln und der brachio-radialis; alle andern haben E. A. R.

Die Sensibilität ist im Gebiet des N. ulnar. erloschen, des N. median u. rad. intakt.

30. X. Operation. Ein radiocarpaler Längsschnitt vom 15 cm Länge legt die Sehnen der mm. ext. carp. rad., ext. und abduct. poll. long. und brachioradial. frei. Von letzterem wird die ulnare Hälfte vom Ansatz isoliert, höher hinauf gespalten, in die gespaltene Sehne des Abd. poll. long. von unten eingeschoben und durch 4 Seidennähte fixiert. Der Ext. poll. brev. wird in derselben Weise mit einer Hälfte des m. ext. carp. rad. long. versehen. Der m. ext. carp. rad. brev. wird ganz an der Insertionsstelle abgelöst, längs gespalten, die radiale Hälfte von unten in der geschlitzten Sehne des ext. poll. long., die ulnare mit sämtlichen Extensoren der Finger vernäht. Scheiden und Fascien werden durch Catgutnähte vereinigt. Hautnaht.

In ambulanter Behandlung machte sich allmählich eine geringe Beweglichkeit bemerklich; doch starb Patientin, bevor ein besonderes Resultat erzielt werden konnte. Der Fall ist nur seiner eigenartigen Verhältnisse wegen angeführt.

Fall 30.

13. IV. 05. Anamnese: E. L., 5 Jahre alt, war im 9. Lebensmonat nierenkrank. Nach Annahme der Eltern soll es dadurch eine Lähmung des rechten Beines bekommen haben. Vom 1.—2. Lebensjahre wurde das Kind jeden 2. Tag elektrisiert, aber ohne jeden Erfolg.

Befund: Links Pes valgus.

Rechts: Das Bein ist fast völlig gelähmt. Es funktionieren nur noch m. ileopsoas, die Adductoren, der Tens. fasc. lat., die Flexoren des Fusses und der Zehen, der ext. digg. brev.; der Biceps ist fraglich.

Die elektrische Untersuchung ergiebt Reaktion der eben genannten Muskeln, auch des Biceps.

Der Fuss ist ein Pes equinus.

16. IV. Tenotomie der Achillessehne rechts, Fixierung durch Schienen. Ambulante Behandlung.

16. V. Der rechte Fuss steht gut. Das Bein ist infolge von Contractur des Tens. fasc. lat. abduciert und nach aussen rotiert.

Nochmalige Operation zur Stellungsverbesserung. Tenotomie des Tens. fasc. lat. Überpflanzung des Ext. hall. long. in eine Knochenrinne des os navicul. Der Ext. hall. long. wird durch einen Teil des ext. digg. com. ersetzt. Gipsverband.

25. V. Verheilung der Wunden. Gipsverband. Ambulante Behandlung.

15. VIII. Nachuntersuchung. Das rechte Bein wird durch Schienenverband gestreckt, der Fuss rechtwinklig gebeugt fixiert. Am linken Fuss, der etwas in Equinovalgusstellung steht, wirkt der überpflanzte ext. hall. long. sehr gut und spannt sich deutlich bei Supination. Aktiv und passiv sind alle Bewegungen möglich. Patient geht links ohne Apparat, rechts mit Schienenverband ganz befriedigend. Jedenfalls ist das Resultat der Operation am linken Fuss als geradezu glänzend zu bezeichnen.

Betrachtet man das Resultat der Nachuntersuchungen, so muss man sagen, dass in keinem Fall geschadet ist, dass vielmehr in allen Fällen, die nachuntersucht sind mindestens eine geringe Stellungsverbesserung erzielt war, in vielen Fällen geradezu glänzende Resultate erzielt worden sind, wie man sie kaum zu erwarten hoffte. Von den verschiedenen Operationsmethoden hat sich die Helferich'sche subperiostale Einpflanzung der Sehnenenden stets aufs beste bewährt.

Zum Schluss ist es mir eine angenehme Pflicht Herrn Geh. Rat. Prof. Dr. Helferich, sowie Herrn Privatdozenten Dr. Göbel, meinen herzlichen Dank für die gütige Überweisung der Arbeit und mannigfache Anregung bei Anfertigung derselben auszusprechen.

# Litteratur.


Brummer. Corresp. Blatt für Schweiz. Ärzte. XIVIII. 21.
Drobnik. Deutsche Zeitschrift für Chirurgie. Bd. 43. pag. 473.
Eulenburg. Deutsche Wochenschrift. XXIV. 14.
Franke. Archiv für klin. Chirurgie. LVII. p. 763.
— Chirurg. Congress v. 1898. p. 478.
Gocht. Zeitschrift für orthopäd. Chir. VII. 1.
Hoffa. Zeitschrift für diät. physik. Ther. VI. 6 p. 313.
Krause. Deutsche med. Wochenschrift. XXVIII. 7. 8.
Kunik. Münch. med. Wochenschrift. XLVIII. 7.
Lange. Münch. med. Wochenschrift. XLVII. 15.
Mainzer. Münch. med Wochenschrift. XLIX. 21.
Nicoladoni. Archiv für klin. Chir. B. 27.
— „ „ „ „ 42.
Partsch. Breslauer ärztl. Zeitschrift. XI. 11.
Reichard. Berlin. klin. Zeitschrift. XXXIX. 7.
Vulpius. Sammlung klin. Vorträge. No. 197.
— Münch. med. Wochenschrift. XLVI. 17.
— Klin. therap. „ 11.
— Petersburg. med. „ N. F. XVII. 34.
Winkler. Inaug. Dissertation „Beitrag zur Statistik der Sehnenüberpflanzungen bei Nervenlähmungen". Greifswald. 1898.

# Lebenslauf.

Ich, Georg, Walther, Wilhelm, Paul Mahlcke wurde am 16. Januar 1880 zu Tangeln, Kreis Salzwedel, geboren als Sohn des Elementarlehrers August Mahlcke und seiner Frau Marie, geb. Benecke. Ich bin evangelischer Konfession. Ich besuchte das Gymnasium in Salzwedel, welches ich Michaelis 1900 mit dem Zeugnis der Reife verliess. Ich studierte zunächst 4 Semester in Berlin, wo ich im Juli 1902 die ärztliche Vorprüfung bestand. 5 Semester studierte ich in Kiel, wo ich im Juli 1905 das Staatsexamen mit „gut“ bestand. Während meines 6. Semesters genügte ich zugleich in Kiel meiner Militärpflicht beim Inft. Reg. Herzog v. Holstein (Holst.) No. 85. Das Colloquium bestand ich am 29. Sept. 1905 mit der Note „gut“.

Zu
Fall 10.

Zu
Fall 14.

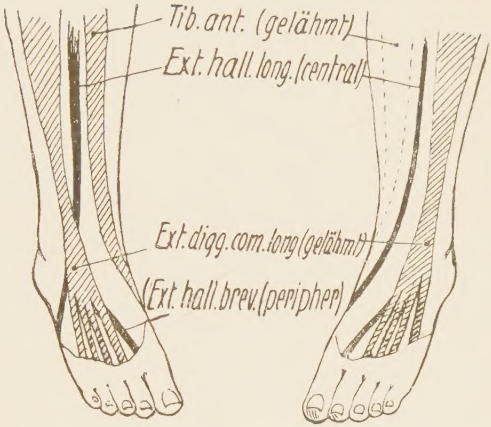


Zu
Fall 29.

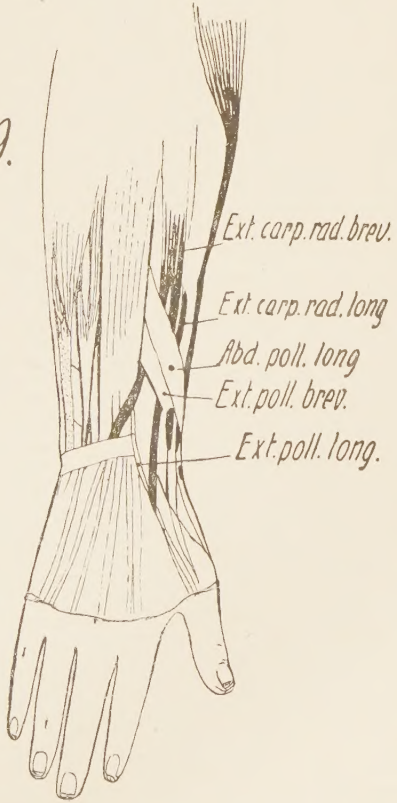

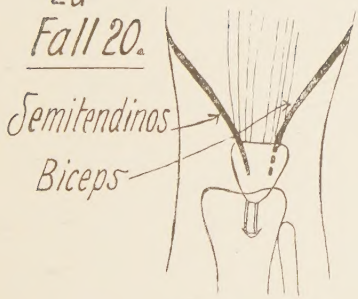
Zu
Fall 20.